

E-LKPD

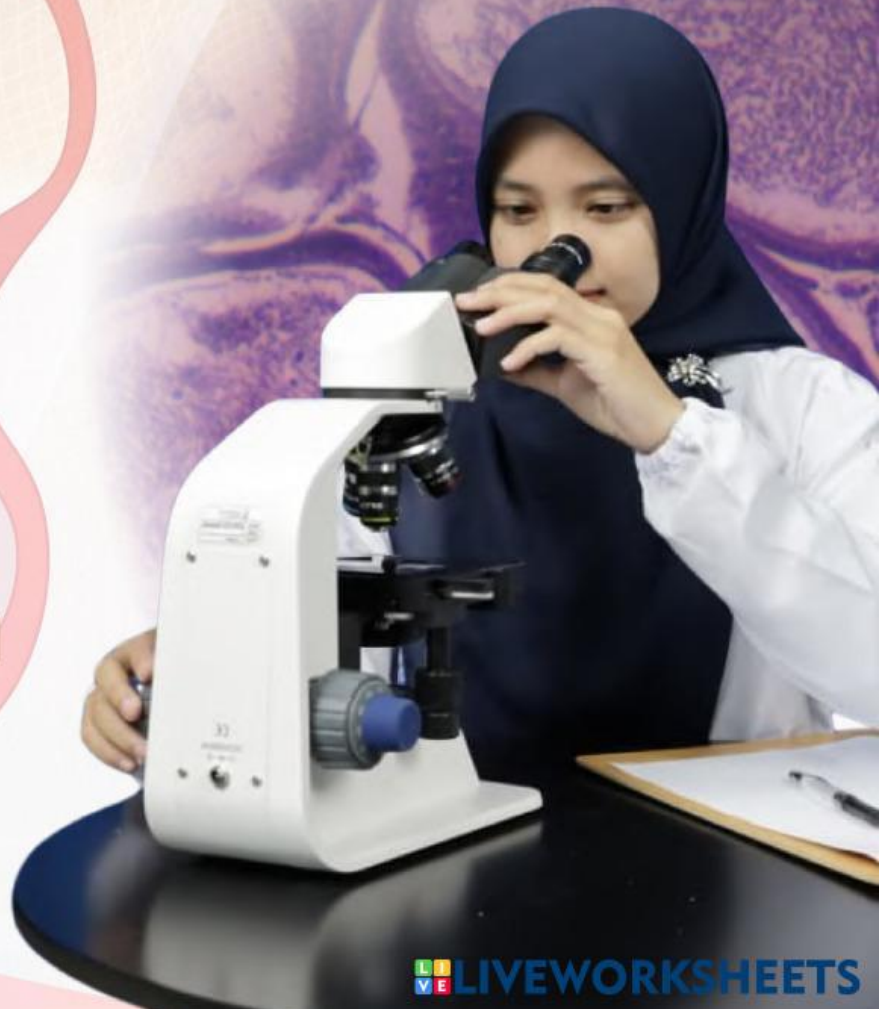Struktur dan Fungsi Organ Sistem Reproduksi Pria

Melalui Pengamatan Jaringan Tikus Wistar Jantan
Untuk Melatih Keterampilan Sains Siswa

SMA KELAS XI /FASE F



Disusun Oleh :
LELI FATMAWATI



E-LKPD



Identitas

Sekolah : SMA Muhammadiyah 3 Yogyakarta
Mata Pelajaran : Biologi
Materi : Struktur dan Fungsi Organ Sistem Reproduksi Pria
Kelas/Fase : XI/F
Tempat : Laboratorium Biologi SMA Muhammadiyah 3 Yogyakarta
Kelompok :
Anggota :
1).....
2).....
3).....
4).....
5).....
6).....



Capaian Pembelajaran

Pada akhir fase F, peserta didik memiliki kemampuan mendeskripsikan struktur sel serta bioproses yang terjadi seperti transpor membran dan menguatkan sel; **menganalisis keterkaitan struktur organ pada sistem organ dengan fungsi serta penyimpangan atau gangguan yang muncul pada sistem organ tersebut**; memahami fungsi enzim dan mengenal proses metabolisme yang terjadi dalam tubuh; serta memiliki kemampuan menerapkan konsep pewarisan sifat, pertumbuhan dan perkembangan, mengevaluasi gagasan baru mengenai evolusi, dan inovasi teknologi biologi



Tujuan Pembelajaran

1. Siswa dapat menjelaskan kelainan dan gangguan dalam sistem reproduksi pria.
2. Siswa dapat mengidentifikasi dampak toksisitas asap rokok terhadap struktur dan fungsi epididimis dalam sistem reproduksi pria.
3. Siswa dapat menganalisis peran antioksidan ekstrak kayu secang dalam mencegah kerusakan jaringan epididimis berdasarkan hasil pengamatan.



MATERI PEMBELAJARAN

A. Struktur dan Fungsi Organ Reproduksi Pria

Sistem reproduksi manusia merupakan sistem yang terdiri dari organ-organ yang digunakan manusia untuk memproduksi serta melahirkan keturunan. Sistem reproduksi manusia terdiri dari sistem reproduksi pria dan wanita. Nah, kali ini kita akan membahas lebih lanjut mengenai sistem reroduksi pria. Sistem reproduksi pria terdiri dari organ eskterna (luar) dan organ interna (dalam). Organ eksterna terdiri dari organ penis serta skrotum (kantung zakar). Sedangkan organ interna terdiri atas testis, saluran reproduksi dan kelenjar kelamin. Untuk lebih jelas kita dapat menyimak video berikut:

Video 1. Struktur dan Fungsi Organ Reproduksi Pria
Sumber: <https://youtu.be/Fg0J88WH0JE?si=NjP7uX8cDeEx5Axr>

1. Organ Reproduksi Eksterna

a. Skrotum

Skrotum merupakan organ eksterna berupa kantung yang di dalamnya terdapat dua buah testis yang di batasi oleh suatu sakat. Skrotum juga memiliki otot dartos dan kremaster yang berfungsi untuk mengatur temperatur testis ketika panas atau dingin (Solihat dkk., 2022).

b. Penis

Penis merupakan alat reproduksi yang digunakan untuk mentransfer sperma ke dalam vagina. Ujung distal penis membesar disebut glans, bagian ini ditutupi oleh kulit yang terpisah dinamakan prepusse (Purnamasari, 2020).



MATERI PEMBELAJARAN

2. Organ Reproduksi Interna

a. Testis

Testis merupakan organ reproduksi interna berbentuk oval memiliki panjang \pm 5 cm, diameter 2,5 cm dan berat 10-15 gram. Testis berfungsi sebagai penghasil sperma dan hormon kelamin yang terjadi di dalam tubulus seminiferus (Solihat dkk., 2022).

b. Saluran reproduksi

- **Vesikula seminalis (kantung sperma)**

Vesikula seminalis berfungsi menghasilkan cairan lendir berwarna kekuningan bersifat basa dan kental yang berguna sebagai sumber energi bagi sperma (Purnamasari, 2020).

- **Kelenjar prostat**

Kelenjar prostat berfungsi sebagai penghasil getah kelamin bersifat encer, mengandung enzim antikoagulan (Purnamasari, 2020).

- **Kelenjar bulbouretralis (kelenjar cowper)**

Kelenjar bulbouretralis (kelenjar cowper) berfungsi menghasilkan cairan yang bening dan berlendir, serta berfungsi menetralkan uretra dari sisa-sisa urine (Rahmatunnisa, 2025).

c. Kelenjar reproduksi

- **Vas deferens**

Vas deferens merupakan saluran tempat Bergeraknya sperma dari epididimis ke kantung semen atau vesikula seminalis (Purnamasari, 2020).

- **Uretra**

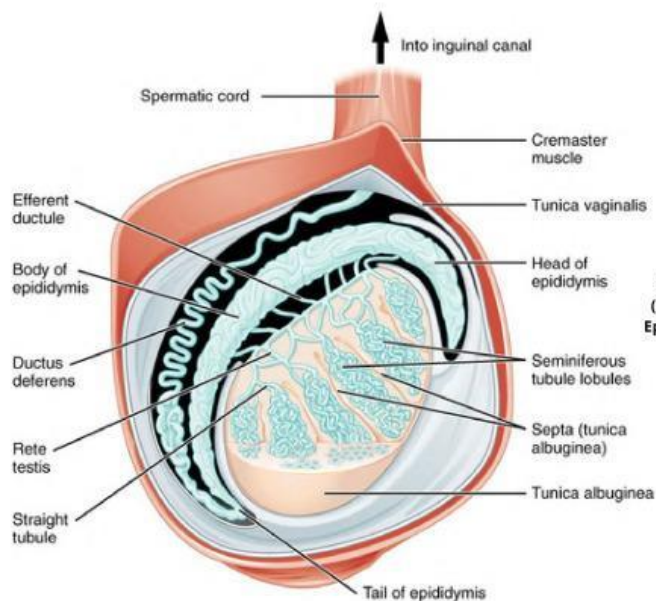
Uretra merupakan saluran akhir sistem reproduksi pria yang berfungsi sebagai saluran ekskresi sperma dan urin (Rahmatunnisa, 2025).

- **Epididimis**

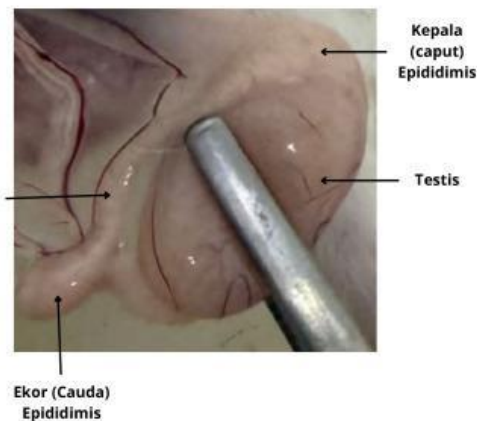
Epididimis merupakan organ kecil yang berbentuk seperti tabung dan melekat di belakang testis. Epididimis berfungsi sebagai tempat penyimpanan serta pematangan sperma (Rahmatunnisa, 2025). Secara anatomi epididimis dibagi menjadi tiga bagian yaitu caput, corpus dan cauda. Caput memiliki berperan dalam pematangan sperma, corpus berfungsi mendukung proses transportasi sperma, cauda berfungsi sebagai tempat penyimpanan sperma yang sudah matang (Wang et al., 2024).



MATERI PEMBELAJARAN



Gambar 1. Struktur Testis dan Epididimis
Sumber: <https://anatomytool.org>



Gambar 2. Struktur Testis dan Epididimis Tikus Wistar
Sumber: dokumentasi Pribadi

B. Kelainan, Gangguan dan Penyakit Sistem Reproduksi Pria

Pernah terpikir tidak kalau tubuh kita itu seperti mesin yang sangat kompleks? Nah, yang namanya mesin, pasti ada kalanya mengalami 'error' atau gangguan, tak terkecuali sistem reproduksi kita. Gangguan ini bisa muncul karena berbagai faktor, mulai dari faktor bawaan atau penyakit. Memang terdengar cukup mengkhawatirkan ya...

Tapi tenang, jangan panik dulu! Pertanyaannya, apa saja sih kelainan, gangguan dan penyakit yang sering menyerang sistem reproduksi manusia? dan bagaimana cara mencegah serta menanganinya? Yuk, kita pelajari lebih lanjut di bawah ini !

1. Hipogonadisme

Hipogonadisme merupakan penurunan fungsi testis disebabkan oleh gangguan interaksi hormon misalnya hormon androgen dan testoteron. Gangguan tersebut dapat menyebabkan infertilitas sehingga penanganannya dilakukan terapi hormon (Ammariah, 2025).



MATERI PEMBELAJARAN

2. Uretritis

Uretritis merupakan peradangan uretra akibat masuknya bakteri ke saluran kandung kemih. Penyakit ini sering disebabkan oleh bakteri *Chlamyd trachomatis*, *Ureplasma urealytium* atau virus herpes. Penanganannya dilakukan dengan pemberian antibiotik (Ammariah, 2025).

3. Ghonorhoe

Ghonorhoe adalah penyakit menular seksual yang disebabkan oleh infeksi bakteri *Neisseria gonorrhoeae*. Bakteri ini dapat menginfeksi saluran reproduksi. Gejala yang ditimbulkan berupa sakit bila buang air kencing dan keluar nanah. Penanganannya dilakukan dengan pemberian antibiotik ceftriaxone. Penyakit ini dapat dicegah dengan menjaga kesehatan reproduksi, vaksinasi dan menghindari seks bebas (Purnamasari, 2020).

4. Sifilis

Sifilis merupakan penyakit menular yang disebabkan bakteri *Treponema pallidum*. Penyakit ini ditularkan melalui hubungan seksual, transfusi darah, dan dari ibu hamil ke janin. Penanganannya dilakukan dengan pemberian antibiotik penisilin (Purnamasari, 2020).

5. Epididimitis

Epididimitis adalah infeksi atau peradangan yang terjadi pada organ Epididimis. Penyakit ini disebabkan bakteri *Echerichia coli* dan *Chlamydia*. Penanganannya dilakukan dengan pemberian antibiotik seperti ceftriaxone atau doxycycline. Pencegahan penyakit ini salah satunya adalah menghindari seks bebas (Ammariah, 2025).

Nah, setelah memahami berbagai gangguan dan penyakit pada sistem reproduksi pria tersebut, muncul pertanyaan nih, apakah mungkin pola hidup kita juga berpengaruh terhadap kesehatan organ reproduksi terutama pada organ **Epididimis**? Yuk, kita simak ulasannya berdasarkan hasil penelitian berikut ini!

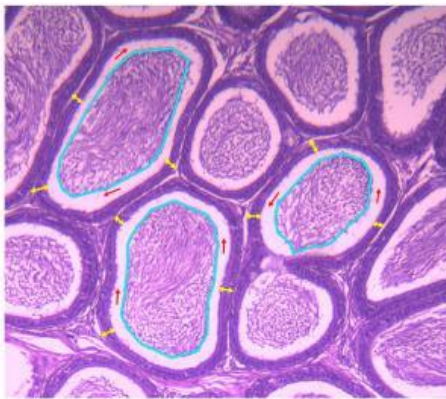


HASIL PENELITIAN

Struktur Jaringan Organ Epididimis Tikus Wistar Kontrol (Tanpa pemberian ekstrak kayu secang & paparan asap rokok)

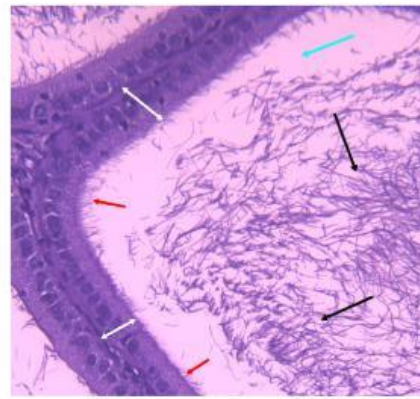
Kalian pasti sering mendengar bahwa rokok berbahaya bagi paru-paru. Namun, tahukah kalian asap rokok yang dihirup secara langsung (perokok aktif) maupun tidak langsung (perokok pasif) dapat merusak hingga ke sistem reproduksi, tepatnya pada organ epididimis. Selama ini, kita mungkin hanya mempelajari materi tersebut melalui literatur. Padahal, dampak tersebut bisa kita amati secara langsung pada tikus wistar. Mengapa tikus wistar? karena tikus wistar merupakan mamalia yang memiliki struktur reproduksi mirip dengan manusia. Sebelum melihat dampak asap rokok lebih jauh, mari kita pelajari dahulu seperti apa struktur jaringan epididimis tikus wistar yang normal!

A. Gambar Jaringan Organ Epididimis Tikus Wistar



Gambar 3. Struktur Jaringan Organ Epididimis (Perbesaran 10x)

Keterangan: Panah merah (area kosong/lumen); Panah kuning (epitel); Garis biru (sel sperma).



Gambar 4. Struktur Jaringan Organ Epididimis (Perbesaran 40x)

Keterangan: Panah biru (area kosong/lumen); Panah hitam (sel sperma); Panah putih (jaringan epitel); Panah merah (silia).

B. Hasil

Tabel 1. Hasil Pengamatan Struktur Epididimis Normal

No	Struktur	Hasil Pengamatan
1	Sel sperma (spermatozoa)	Luas dan padat
2	Jaringan epitel	Tebal dan tersusun rapi
3	Silia	Tumbuh merata dan rapat
4	Lumen (area kosong)	Sempit (tidak luas)



HASIL PENELITIAN

C. Pembahasan

Berdasarkan hasil penelitian, jaringan epididimis yang diamati menunjukkan kondisi yang normal dan sehat. Hal ini dibuktikan dengan adanya kumpulan **sel sperma (spermatozoa)** yang sangat banyak dan padat di bagian tengah saluran, sehingga **area kosong** yang disebut **lumen** tampak menyempit. Kepadatan ini menandakan bahwa epididimis menjalankan tugasnya dengan baik sebagai tempat penyimpanan sementara bagi sperma. Jika jumlah sperma terlihat sedikit atau jarang, hal tersebut bisa menjadi indikator adanya gangguan pada proses pembentukan sperma di dalam testis. Temuan ini didukung oleh penelitian Setiawan, dkk. (2021) yang menjelaskan bahwa pada kondisi normal, struktur jaringan epididimis dipenuhi oleh spermatozoa yang padat dengan lumen yang terlihat sempit.

Selain kondisi tersebut, kesehatan jaringan epididimis ini dapat dilihat dari **lapisan epitel** yang menyusun dinding saluran. Lapisan epitel ini berfungsi untuk menyerap cairan dari testis serta menghasilkan protein guna mematangkan sel sperma. Pengamatan ini menunjukkan lapisan epitel terlihat tebal, yang menandakan kondisi jaringan yang sehat. Hal ini sesuai dengan penelitian Carolin, dkk. (2019) yang menyatakan bahwa tebal atau tipisnya lapisan epitel sangat dipengaruhi oleh produksi hormon testosteron serta ada tidaknya zat beracun (toksik) di dalam tubuh. Bagian permukaan epitel tersebut, terdapat **rambut-rambut halus** yang disebut **silia** atau **stereosilia**. Silia ini bertugas menyerap cairan berlebih di sekitar sperma sehingga konsentrasi sperma meningkat menjadi lebih pekat dan padat. Sejalan dengan pernyataan Hoque, dkk. (2022), silia berperan dalam pemekatan sperma sekaligus membantu pergerakan sperma di dalam saluran epididimis, di mana dalam kondisi normal silia memang akan tampak lebih rapat dan padat (Setiawan, dkk., 2021).

Kesimpulan, secara keseluruhan hasil pengamatan jaringan epididimis memperlihatkan struktur sperma yang padat, lumen yang sempit, lapisan epitel yang tebal, serta silia yang rapat. Hal ini membuktikan bahwa organ epididimis berada dalam kondisi yang normal. Struktur yang normal ini menandakan tidak adanya kerusakan jaringan, sehingga fungsi reproduksi dapat berjalan secara optimal.



INFORMASI MENARIK

Setelah mengamati jaringan epididimis normal, ingatkah kalian dengan pembahasan di awal mengenai bahaya asap rokok? Paparan asap rokok ternyata berdampak buruk bagi sistem reproduksi, khususnya pada jaringan epididimis. Jika jaringan ini rusak, fungsi reproduksi secara keseluruhan akan terganggu. Namun, tahukah kalian bahwa kerusakan tersebut dapat dicegah dengan mengonsumsi tanaman secang.



Gambar 5. Wedang Secang
Sumber: Dokumentasi pribadi

Tanaman secang (*Caesalpinia sappan* L.) merupakan tanaman herbal berkayu yang tumbuh subur di wilayah tropis, dengan ciri khas daun majemuk menyirip ganda (Sari & Suhartati, 2016). Bagian kayu tanaman secang telah lama dimanfaatkan sebagai bahan dasar minuman tradisional, seperti wedang secang, teh secang, hingga wedang uwuh khas Yogyakarta.

Warna merah cerah yang dihasilkan saat kayu secang direbus, berasal dari senyawa flavonoid berjenis brazilin. Senyawa ini bersifat antioksidan kuat yang mampu menangkal radikal bebas (Neswati & Ismanto, 2018). Dengan demikian, mengonsumsi olahan kayu secang secara rutin dapat memberikan perlindungan alami bagi tubuh, terutama dalam meminimalisir dampak buruk radikal bebas akibat paparan asap rokok.

Untuk melihat pengaruhnya secara nyata, mari kita bandingkan struktur jaringan epididimis dari tikus yang terpapar asap rokok dengan tikus yang telah diberi ekstrak secang melalui kegiatan pengamatan berikut!



KEGIATAN PENGAMATAN

A. Alat dan Bahan

1. Mikroskop
2. Kamera/ Hp
3. Preparat jaringan epididimis **A** (Perlakuan diberi asap rokok)
4. Preparat jaringan epididimis **B** (Perlakuan diberi asap rokok & ekstrak kayu secang)

B. Petunjuk Kerja Pengamatan

Perisapan

1. Gunakan jas laboratorium dengan rapi sebelum memulai kegiatan.
2. Bentuklah kelompok yang terdiri dari 5–6 siswa.
3. Duduklah di meja praktikum bersama kelompok masing-masing.

Prosedur pengamatan (Sistem rolling)

Kegiatan pengamatan dibagi menjadi dua sesi agar seluruh kelompok dapat mengamati kedua jenis preparat (A dan B) secara bergantian:

1. Sesi 1 (20 Menit): Kelompok 1–3 mengamati Preparat A sedangkan kelompok 4–6 mengamati Preparat B.
2. Sesi 2 (20 Menit): Kelompok 1–3 berganti mengamati Preparat B sedangkan kelompok 4–6 berganti mengamati Preparat A.

Langkah Kerja di Mikroskop

1. Amati setiap preparat menggunakan mikroskop dengan teliti
2. Hasil pengamatan masing-masing preparat di foto dan diamati
3. Catat hasil pengamatan pada tabel yang tersedia
4. Diskusikan hasil dari pengamatan dan jawablah pertanyaan yang tersedia



KEGIATAN PENGAMATAN

C. Hasil Pengamatan

1. Jaringan Epididimis A (diberi asap rokok)

No	Struktur	Hasil Pengamatan	Foto Jaringan (Link Google Drive)
1	
2	
3	
4	

2. Jaringan Epididimis B (diberi asap rokok & ekstrak kayu secang)

No	Struktur	Hasil Pengamatan	Foto Jaringan (Link Google Drive)
1	
2	
3	
4	



KEGIATAN PENGAMATAN

D. Diskusi Hasil Pengamatan

Jawablah pertanyaan berikut bersama teman kelompok!

1. Berdasarkan hasil pengamatan, sebutkan perbedaan struktur jaringan epididimis A dan B!

Jawaban :
.....

2. Jaringan epididimis manakah yang menunjukkan tanda-tanda kerusakan? Jelaskan faktor apakah yang menyebabkan kerusakan tersebut terjadi!

Jawaban :
.....

3. Jelaskan bagaimana zat toksik dalam asap rokok mampu mengganggu struktur jaringan epididimis dan apa dampaknya terhadap proses pematangan sperma!

Jawaban :
.....

4. Berdasarkan hasil pengamatanmu, analisislah bagaimana peran ekstrak kayu secang mampu melindungi kerusakan jaringan epididimis akibat paparan asap rokok!

Jawaban :
.....

5. Dari hasil pengamatan ini, apa yang bisa kalian simpulkan mengenai bahaya rokok bagi kesehatan reproduksi pria dan bagaimana peran bahan alami kayu secang dalam menjaga kesehatan tubuh?

Jawaban :
.....



REFLEKSI PEMBELAJARAN

Mari kita Melakukan Refleksi Pembelajaran Bersama!

1. Bagaimana kesan dan perasaanmu terhadap proses pembelajaran hari ini?
Jawaban :
.....

2. Jabarkan poin-poin penting atau pemahaman baru yang kamu dapatkan hari ini!
Jawaban :
.....

3. Apa tantangan terbesar yang kamu hadapi saat belajar dan bagaimana cara menyelesaikannya?
Jawaban :
.....

4. Setelah belajar hari ini, kira-kira strategi apa yang ingin kamu terapkan pada kegiatan pembelajaran berikutnya agar lebih optimal?
Jawaban :
.....



DAFTAR PUSTAKA

Ammariah, H. (2025). Kelainan dan Penyakit pada Sistem Reproduksi Manusia Biologi Kelas 11. Ruangguru. <https://www.ruangguru.com/blog/biologi-kelas-11-apa-saja-gangguan-sistem-reproduksi-manusia>

Betts, J. G., Young, K. A., Wise, J. A., Johnson, E., Poe, B., Kruse, D. H., Korol, O., Johnson, J. E., Womble, M., & DeSaix, P. (2022). Anatomy and physiology 2e. OpenStax. <https://openstax.org/details/books/anatomy-and-physiology-2e>

Carolin, B.T., Salni., & Nita, S. (2019). Pengaruh Ekstrak Bunga Kembang Sepatu (*Hibiscus Rosa-Sinensis* Linn.) terhadap Epididimis, Prostat dan Vesikula Seminalis. Biomedik, 5(1). DOI: <https://doi.org/10.32539/BJI.V5I1.7972>

Hoque, M., Kim, E. N., Chen, D., Li, F. Q., & Takemaru, K. I. (2022). Essential roles of efferent duct multicilia in male fertility. *Cells*, 11(3), 341. doi:10.3390/cells11030341

Inahealth. (2017). *Introduction to Anatomy & Physiology* [Video]. YouTube. <https://youtu.be/Fg0J88WH0JE>

Neswati, & Ismanto, S. D. (2018). Ekstraksi Komponen Bioaktif Serbuk Kayu Secang (*Caesalpinia sappan*, L.) dengan Metode Ultrasonikasi. Teknologi Pertanian Andalas.

Purnamasari, A. (2020). Modul Pembelajaran SMA Biologi Kelas XI: Sistem Reproduksi. Direktorat SMA, Direktorat Jenderal PAUD, DIKDAS dan DIKMEN.

Rahmatunnisa, R. (2025). Memahami organ reproduksi pria, struktur, dan fungsinya. Ruangguru. <https://www.ruangguru.com/blog/bagaimana-laki-laki-mengalami-mimpi-basah>

Sari, R., & Suhartati. (2016). Secang (*Caesalpinia sappan* L.): Tumbuhan Herbal Kaya Antioksidan. Info Teknis Eboni, 57-68.

Setiawan, H., Wulandari, S. W., & Fachmi, M. N. (2022). Efek antispermatogenik ekstrak etanol daun pepaya calina terhadap kualitas sperma dan morfologi epididimis tikus wistar. *Berita Biologi*, 21(1), 19-27. doi:10.14203/beritabiologi.v21i1.4175

Solihat, R., Rustandi, E., Herpiandi, W., & Nursani, Z. (2022). Biologi untuk SMA/MA Kelas XI. Kementerian Pendidikan, Kebudayaan, Riset, dan Teknologi

Wang, C., Xie, Y., Liu, J., Xie, Q., Kang, Y., Dong, X., & Huang, D. (2024). Recent Advances in the Study of the Structure and Function of the Epididymis. *Explor Immunol*. <https://doi.org/10.37349/ei.2024.00142>

Jelajahi Ilmu Pengetahuan Melalui Eksplorasi Laboratorium

E-LKPD ini hadir sebagai panduan interaktif bagi siswa SMA Kelas XI Fase F dalam mendalami materi Kelainan dan Gangguan Sistem Reproduksi Pria. Dirancang agar siswa mendapatkan pengalaman pembelajaran secara langsung melalui kegiatan pengamatan laboratorium untuk mempertajam keterampilan proses sains.

"Temukan cara belajar yang lebih mendalam agar kamu tidak hanya memahami teori, tetapi juga mampu menerapkannya dalam kehidupan sehari-hari.



E-LKPD

**Struktur dan Fungsi
Sistem Reproduksi
Pria**

LIVEWORKSHEETS