INSTITUTO DE AUXILIARES PROFESIONALES

TÉCNICO RADIÓLOGO: *Tema: Anatomía radiológica de cara*

I. Del cuadro de palabras, arrastra al rectángulo el nombre correcto del hueso

Cigomático Frontal Maxilar superior Frontal Mandíbula Huesos nasales Vómer

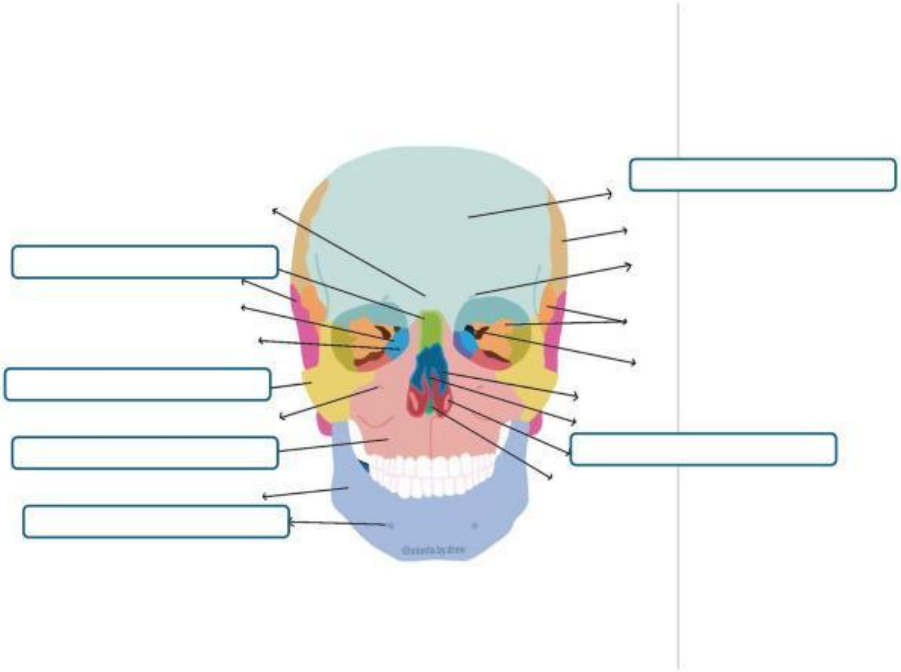

2. Selecciona la respuesta correcta del nombre de cada radiografía que se te presenta

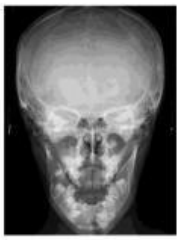

LIVEWORKSHEETS

3. Relaciona el nombre de la radiografía con la estructura que permite visualizar

Waters	☆ Se ve oído medio
Guillen	☆ Se ven todos los senos para nasales (snps)
Stenvers	☆ Se ven spns y maxilares
Mahoney	☆ Se ven fracturas mandibulares
Towne	☆ Se ven las piezas dentales
Panorámica	☆ Se ven los huesos propios de la nariz
Huesos propios	☆ Se ven orbitas completas y snps
Caldwell	☆ Se ve el peñasco en toda su extensión

LIVEWORKSHEETS