1. Perhatikan video berikut ini!

2. Gambar gerakan otot manusia

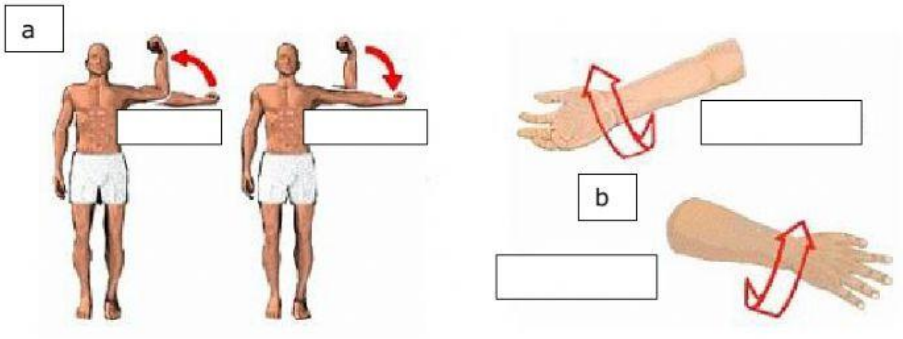

3. Kontraksi otot

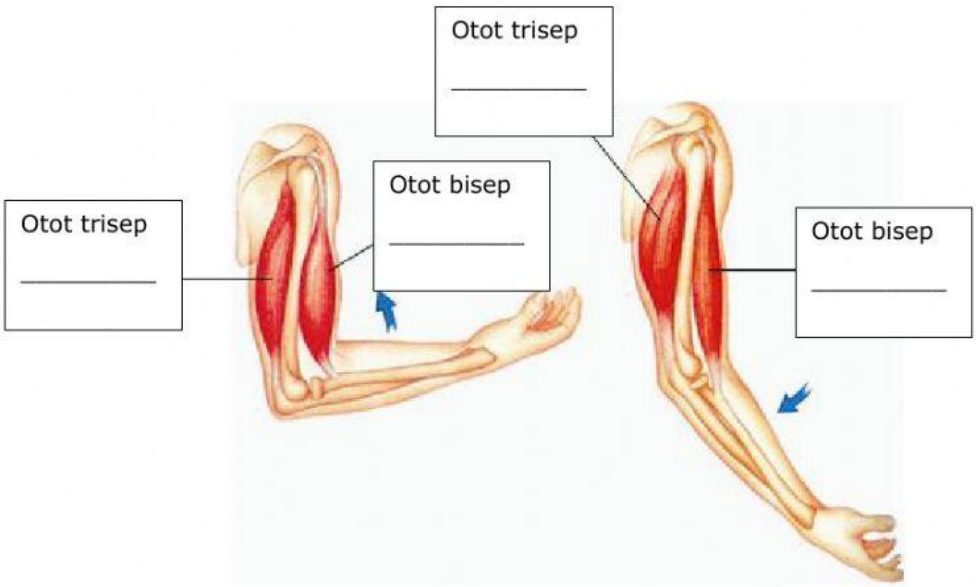

4. Gambar otot manusia

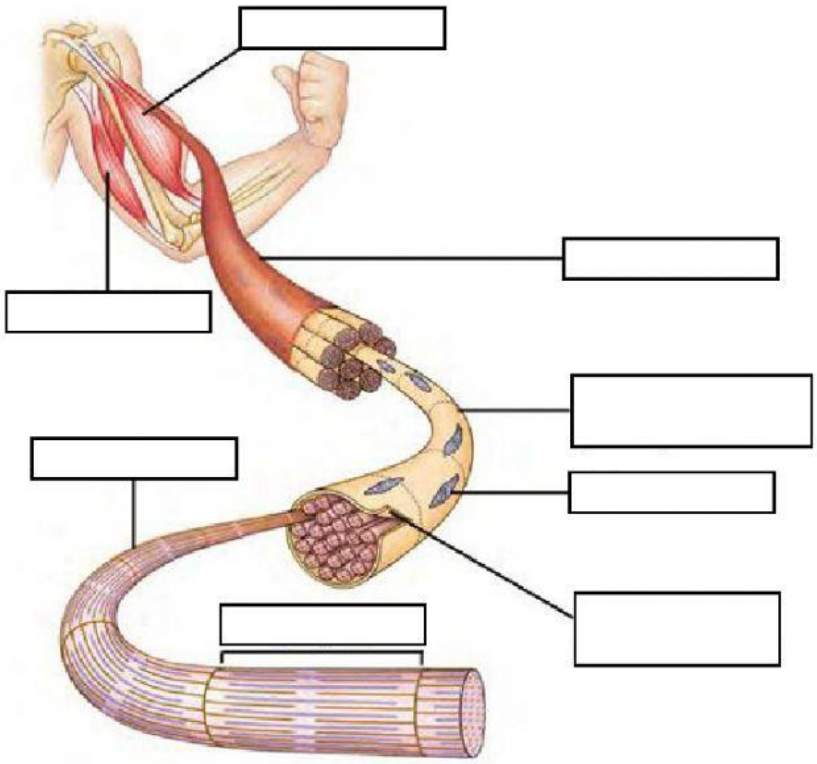

Sarkolema	Nukleus	Otot trisep	Miofibril
Otot bisep	Serabut otot	Sarkomer	Sel otot

5. Jenis-jenis otot

Otot polos

Otot lurik

Otot jantung

6. Jaringan yang membentuk bagian luar telinga (daun telinga) adalah:

A. Epitel

B. Ikat

C. Otot

D. Saraf

E. Lemak

7. Apabila kita makan paha ayam pada ujung tulang sering kita temukan bagian yang berwarna putih dan terasa agak keras ketika dimakan. Bagian tersebut merupakan jaringan:

A. Otot lurik

B. Ikat

C. Tulang keras yang masih muda

D. Tulang rawan

E. Otot polos