



CURSO: BIOLOGIA
PROFESOR: Paul Coz Diaz.

FECHA: 10/11/2021
GRADO: 4TO secundaria

APARATO RESPIRATORIO

I. - DEFINICIÓN

Es un conjunto de órganos que intervienen en la captación. Transporte e intercambio gaseoso entre el medio externo o atmosférico y en el interno o sanguíneo. También intervienen en la regulación térmica y la fonación.

PARTES

- a) **Vías respiratorias:** Fosas nasales, laringe, tráquea y bronquios
- b) **Órgano respiratorio:** pulmones

II. - FOSAS NASALES

DEFINICIÓN

Son dos cavidades simétricas alargadas en sentido anteroposterior, están divididas por el tabique nasal (lámina perpendicular del hueso etmoides, vómer y cartílago nasal). Presentan 6 caras.

- **Anterior:** Se hallan las narinas que se comunican con el medio externo
- **Posterior:** presenta las coanas que se comunican con la faringe
- **Superior:** formada por la lámina cribosa del etmoides y el cuerpo del esfenoides
- **Inferior:** formada por los palatinos y maxilar superior
- **Externa:** presentan a los cornetes superiores y medio (pertenecen al hueso etmoides) y al cornete inferior (pertenecen a huesos propios de la nariz)
- **Interna:** Presenta al tabique nasal

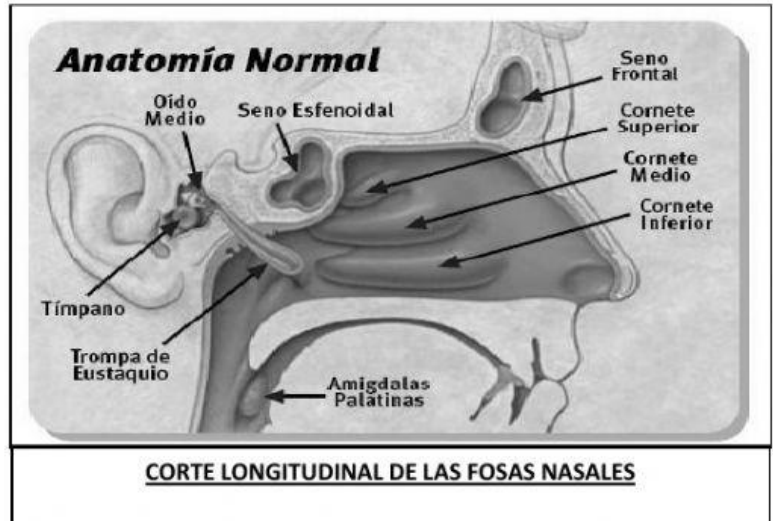
REGIONES

1. **Vestíbulo:** Es una dilatación inmediata a las narinas. Tapizada por piel con pelos (vibrisas), glándulas sebáceas y sudoríparas
2. **Respiratoria:** Está formada por los cornetes medio e inferior y los meatos, está revestida por mucosa muy vascularizada en donde se purifica. Humedece y calienta el aire inspirado. A esta mucosa se le llama pituitaria respiratoria, roja o membrana de **Schneider** y ocupa los 2/3 anteriores.
3. **Olfatoria:** comprende el cornete y meato superior, lámina cribosa y 1/3 posterior del tabique nasal, aquí se localiza las terminaciones del nervio olfatorio. A esta mucosa se le llama también pituitaria amarilla u olfatoria

SENOS PARANASALES

Son cavidades óseas, pares y llenas de aire que se comunican con las fosas nasales mediante los meatos superior y medio; poseen la misma mucosa que las fosas. La inflamación de los senos se llama Sinusitis. Tienen como función, disminuir el peso del cráneo, servir como cavidad de resonancia y calentar el aire inspirado. Los senos son los siguientes:

a) **Maxilares:** Llamado antro de Highmore, se halla en el maxilar superior. Se desarrolla en los primeros años de vida y logra su mayor tamaño hasta los 18 años. Su crecimiento está relacionado con la evolución dentaria



b) **Etmoidales:** Está formada por 10 pequeños espacios llamados celdillas etmoidales, se hallan en el hueso etmoides. Logra su tamaño definitivo a los 12 años.

c) **Esfenoides:** Se hallan en el cuerpo del hueso esfenoides, se constituye a partir de los 12 años.

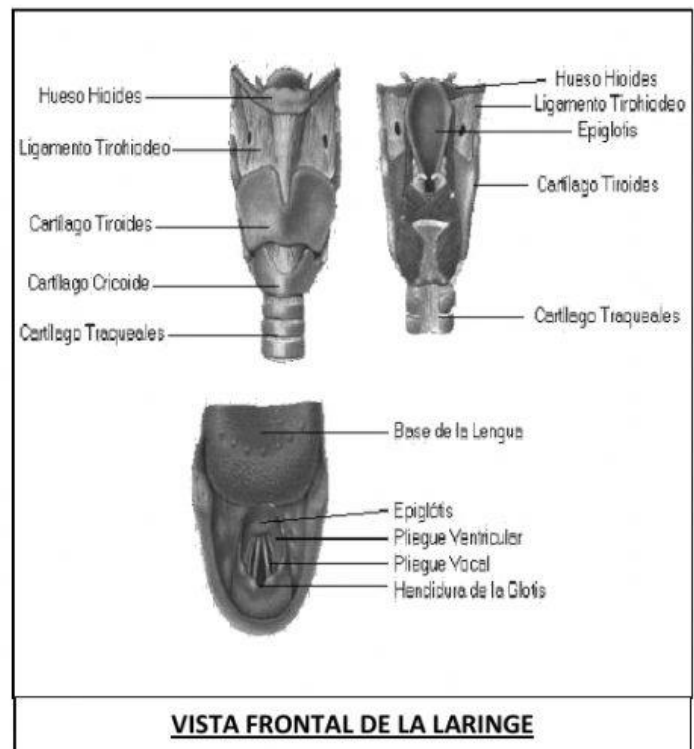
d) **Frontales:** Se sitúan en el hueso frontal a nivel de los arcos ciliares, se desarrolla a partir de los seis años.

LARINGE

Es un órgano tubular cartilaginoso, de forma piramidal, se ubica entre la faringe y la tráquea, se compone de un esqueleto cartilaginoso con articulaciones, ligamentos y músculos.

CARTÍLAGOS HIALINOS

- **Impares:** Llamados estructurales: crinoideo, tiroideo y epiglotis (cartílago elástico)
- **Pares:** Llamados funcionales, aritenoides, corniculado o Santorini (cartílago fibrocartilaginoso) y cuneiforme o Wrisberg (cartílago elástico) que son inconstantes.





FUNCIONES

1. Transporte de aire
2. Actúa como una válvula entre la vía respiratoria y la digestiva, función realizada por el cartílago elástico epiglotis.
3. Interviene en la fonación
4. Permite la tos y expectoración

PREGUNTAS DE APLICACIÓN

1. No es característica del aparato respiratorio:
 - a) Capta el aire atmosférico.
 - b) Produce intercambio gaseoso entre medio externo y el medio interno.
 - c) Conduce el aire inspirado.
 - d) Interviene en el intercambio gaseoso entre la sangre y los tejidos.
 - e) Permite la producción de glóbulos rojos.
2. Complete: en la parte anterior de las fosas nasales se encuentra las _____ y en la parte posterior _____
 - a) narinas - coanas
 - b) Lasa oval - narinas
 - c) trompas de Eustaquio - narinas
 - d) trompas de Eustaquio - coanas
 - e) palatinos - etmoides
3. La región olfatoria de las fosas nasales se le denomina:
 - a) Pituitaria roja.
 - b) Pituitaria amarilla.
 - c) Membrana de Schneider.
 - d) Pituitaria respiratoria.
 - e) Cornete superior.
4. Los pelos localizados en las fosas nasales se denominan _____ y se encarga de _____ el aire.
 - a) vellosidades - calentar
 - b) pili - humedecer
 - c) vibrisas - filtrar
 - d) fimbrias - calentar
 - e) rugosidad - humedecer



5. Las fosas nasales son 2 cavidades simétricas, que están divididas por:
 - a) Tabique nasal.
 - b) Sólo el hueso etmoides.
 - c) Maxilar superior.
 - d) Hueso nasal.
 - e) Las coanas.

6. Las fosas nasales en la cara inferior está formado por:
 - a) Cornete superior y medio.
 - b) Palatinos y maxilar superior.
 - c) Las narinas.
 - d) La faringe.
 - e) La lámina cribosa del etmoides.

7. Complete: Los senos paranasales sirven como cavidad para _____ y su inflamación causa _____.
 - a) Calentar aire - sinusitis
 - b) resonancia - sinusitis
 - c) oler - artritis
 - d) A y B
 - e) A, B y C

8. El seno paranasal que se desarrolla en los primeros años de vida y logra su mayor tamaño a los 18 años, se denomina:
 - a) Seno sigmoideo b) Seno frontal
 - c) Seno esferoides d) Seno etmoides
 - e) Seno maxilar

9. El órgano formado por cartílagos pares e impares y tiene forma piramidal
 - a) Faringe b) Tráquea
 - c) Laringe d) Bronquios e) Esófago

10. De las siguientes alternativas guarda relación con la función de la laringe.
 - a) Humedece el aire.
 - b) Interviene en la fonación.
 - c) Permite la tos y la expectoración.
 - d) A y B
 - e) B y C



PREGUNTAS DE EXTENSIÓN

- 1) Indique las funciones de las fosas nasales.

- 2) ¿En dónde encontramos las cuerdas vocales?

- 3) ¿Cuáles son los senos paranasales?

- 4) ¿Cómo se divide el aparato respiratorio?

- 5) ¿Cuáles son las regiones abdominales?



INSTITUCION EDUCATIVA PRIVADA ALMIRANTE GUILLERMO BROWN
R.D. N. 0533-92 UGEL N. 01 SJM
INICIAL – PRIMARIA – SECUNDARIA
