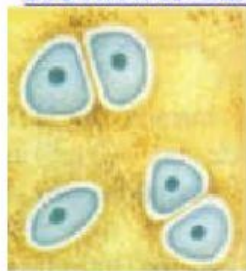

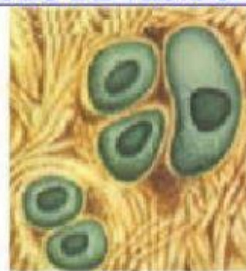


1. ¿Qué tipo de tejido adiposo encontramos en un bebé?  
a) Adiposo                      d) Unilocular  
b) Energético                  e) Elástico  
c) Multilocular
2. La grasa parda también se denomina \_\_\_\_\_.  
a) hialina                      d) reticular  
b) multilocular                e) colágeno  
c) unilocular
3. La célula del tejido adiposo se denomina \_\_\_\_\_.  
a) condroplasto                d) adipocito  
b) condrocito                  e) hialino  
c) condroblasto
4. A la grasa amarilla también se le llama \_\_\_\_\_.  
a) condrocito                  d) multilocular  
b) fibrosa                      e) epidérmica  
c) unilocular
5. Célula del tejido cartilaginoso \_\_\_\_\_.  
a) Condrocito                  d) Condroblasto  
b) Protector                    e) Crasa  
c) Mecánico
6. Tipo de tejido cartilaginoso que encontramos:  
a) Fibroso                      d) Todas las anteriores  
b) Hialino  
c) Elástico
8. Es un tipo de tejido cartilaginoso:  
a) Adipocito                    d) Condrocito  
b) Grasa                        e) Energía  
c) Fibroso
9. Señala la característica del tejido cartilaginoso.  
a) Avascular                    d) Vascular  
b) Conductor                   e) Aceite  
c) Obesidad
10. Célula joven del cartílago:  
a) Condroblasto                d) Grasa  
b) Protector                    e) Pericondrio  
c) Adipocito

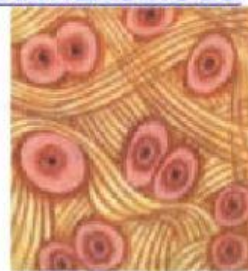### **DISTINTAS CLASES DE TEJIDO CARTILAGINOSO**



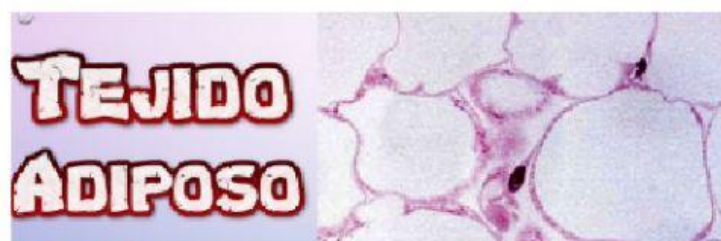**HIALINO**  
**(superficies**  
**articulares)**



**ELÁSTICO**  
**(orejas)**



**FIBROSO**  
**(discos**  
**intervertebrales)**



**TEJIDO**  
**ADIPOSO**