БІОЛОГІЯ 8 | Дата | Прізвище та ім'я

Лабораторна вправа
"Мікроскопічна будова крові людини"

Мета: розвивати уміння спостерігати, розпізнавати та описувати форменні елементи крові людини.

Обладнання: мікроскопи, мікропрепарати крові людини.

1. Перегляньте відео "Кров. Склад крові" і надайте відповіді на питання у полях, що відведені.

1. **Червоний дихальний пігмент крові:**

_____

2. **Рідка частина крові**

_____

3. **Кров'яні пластинки**

_____

4. **Сталість внутрішнього середовища**

_____

Ознайомтеся з інформацію:

Мазок крові — це один із способів вивчення крові під мікроскопом. Уявіть, що ви берете маленьку краплю крові й акуратно «розкатуєте» її тонким рівномірним шаром по спеціальному склу. Це робиться для того, щоб клітини не злипалися в одну велику купу, а лежали окремо — так їх набагато зручніше розглядати.

Чому мазок зазвичай кольоровий?

Більшість клітин крові прозорі або дуже бліді, тому побачити їхні деталі у звичайному стані майже неможливо. Щоб зробити «портрет» кожної клітини чітким, вчені використовують спеціальні барвники.

Ці фарби працюють як «маркери»: вони по-різному забарвлюють ядра та внутрішні частини клітин (наприклад, у фіолетовий чи рожевий кольори). Завдяки цьому під мікроскопом можна легко відрізнити один вид клітин від іншого та зрозуміти, чи здоровий організм.

Як це виглядає в окулярі мікроскопа? Коли ми дивимося на готовий мазок, ми бачимо сотні рожевих еритроцитів (їх найбільше) і лише кілька яскравих, забарвлених у синьо-фіолетовий колір лейкоцитів.

• Н. Я. Рихтік •
LIVEWORKSHEETS

3. Розгляньте зображення мазку крові і перетягніть назви клітин до комірок, що з'єднані з їхнім зображенням:

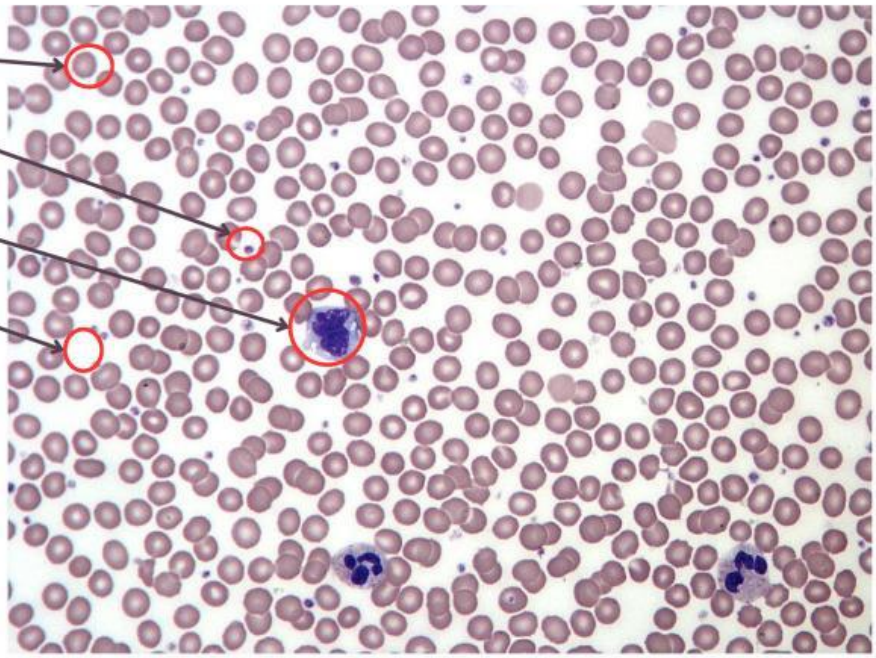

Лейкоцити

Тромбоцити

Еритроцити

Плазма

4. З'єднайте назву клітини, її характеристики та функції:

	ТАК	НІ
• **Більшість об'єктів на зображенні — це еритроцити, які мають вигляд рожевих дисків без ядер.**	☐	☐
• **На мазку можна побачити кілька лейкоцитів, які мають великі фіолетові ядра.**	☐	☐
• **Тромбоцити на цьому зображенні виглядають як найбільші клітини, що за розміром перевищують еритроцити.**	☐	☐
• **Рідка частина крові, у якій «плавають» усі клітини на фото, називається плазмою.**	☐	☐
• **Фіолетове забарвлення ядер лейкоцитів є природним і з'являється без використання спеціальних барвників.**	☐	☐
• **Кількість червоних кров'яних тілець (еритроцитів) у цьому мазку значно більша, ніж кількість лейкоцитів.**	☐	☐

LIVEWORKSHEETS

5. З'єднайте назву клітини, її характеристики та функції:

Еритроцити	Найбільші клітини, мають фіолетові ядра складної форми (завдяки фарбуванню). **Захист**: Справжні «солдати» імунітету, які борються з вірусами, бактеріями та токсинами.
Тромбоцити	Червоні диски без ядер, схожі на «пончики» без дірки посередині. **Транспорт**: Переносять кисень від легень до всіх органів і забирають вуглекислий газ.
Лейкоцити	Дуже дрібні фіолетові цятки (насправді це навіть не цілі клітини, а їхні часточки). **Ремонт**: Допомагають крові згортатися. Якщо ви порізалися, вони «заклеюють» ранку, щоб зупинити кровотечу.

6. Прочитайте звіт лікаря-лаборанта щодо аналізу крові пацієнта. Заповніть пропуски, вибравши відповідні терміни з переліку. Зверніть увагу, що деякі слова можуть використовуватися у різних відмінках.

Під час дослідження крові пацієнта за допомогою _____ було встановлено, що всі її складові виконують свої функції. Найбільшу кількість клітин у мазку складають _____ , які мають форму дисків і не містять _____. Завдяки вмісту червоного пігменту — _____ , вони здатні переносити _____ до всіх органів.

Рідка частина крові, або _____, забезпечує переміщення клітин по судинах. Серед них помітні найбільші клітини — _____. Вони є основою нашого _____, оскільки борються з вірусами та бактеріями.

Якщо у пацієнта виникне поріз, активуються найменші елементи — _____. Вони забезпечують _____ крові, «заклеюючи» ранку та зупиняючи кровотечу

LIVEWORKSHEETS