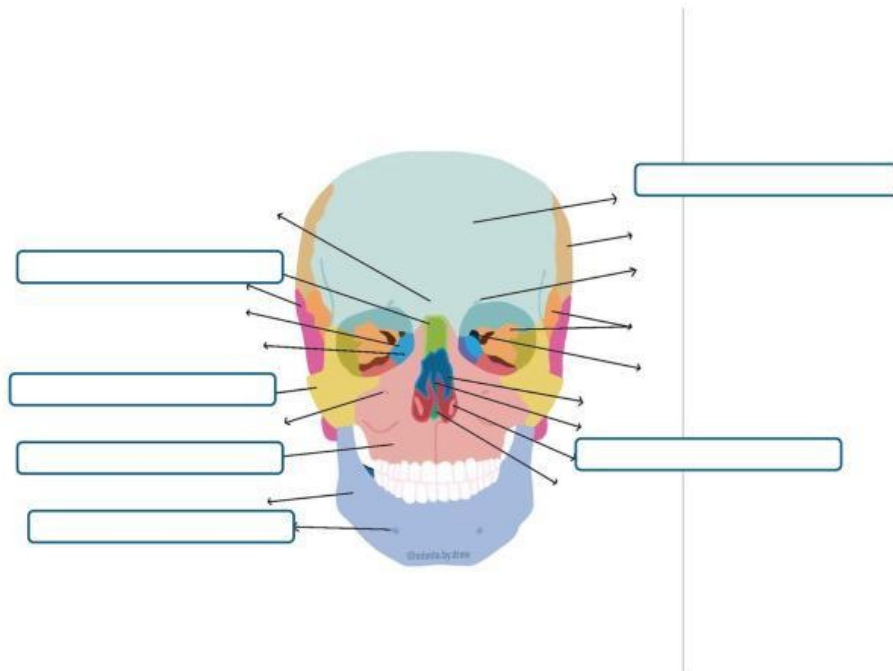


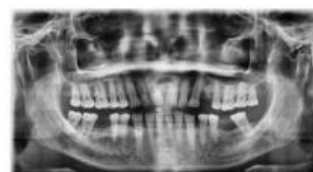
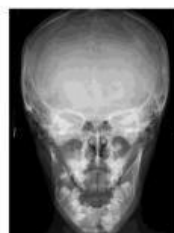
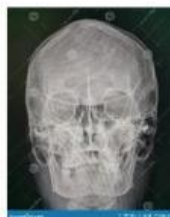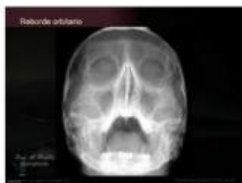I. Del cuadro de palabras, arrastra al rectángulo el nombre correcto del hueso

Cigomático	Frontal	Maxilar superior	Frontal	Mandíbula	Huesos
nasales	Vómer				



2. Selecciona la respuesta correcta del nombre de cada radiografía que se te presenta



3. Relaciona el nombre de la radiografía con la estructura que permite visualizar

Waters

★ Se ve oído medio

Guillen

★ Se ven todos los senos para nasales (snps)

Stenvers

★ Se ven snps y maxilares

Mahoney

★ Se ven fracturas mandibulares

Towne

★ Se ven las piezas dentales

Panorámica

★ Se ven los huesos propios de la nariz

Huesos propios

★ Se ven orbitas completas y snps

Caldwell

★ Se ve el peñasco en toda su extensión