رتّب خطوات التئام العظم في عظم مكسور. تمّ إكمال الخطوة الأولى.

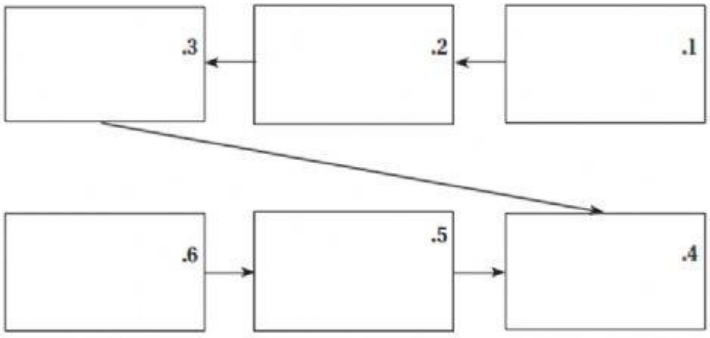

انتقال مادة أندورفينات إلى منطقة الإصابة.

تكوّن الخلايا العظمية البانية عظمًا إسفنجيًا يحيط بمكان الكسر.

تتكون خثرة دم بين طرفي الكسر.

يحل العظم الكثيف محل العظم الإسفنجي.

تنتفخ منطقة الإصابة.

يتكون الغضروف في منطقة الكسر.

LIVEWORKSHEETS