
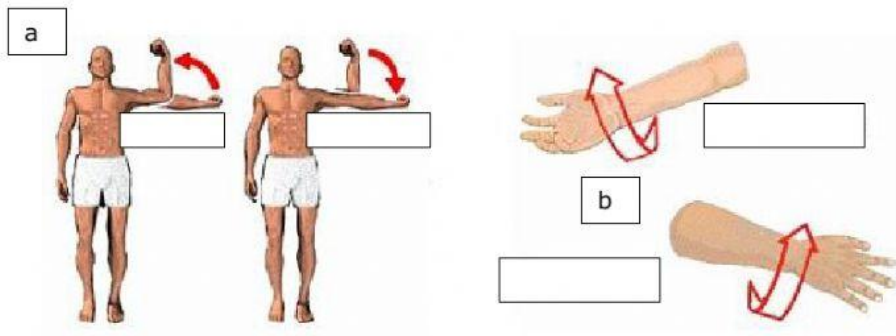


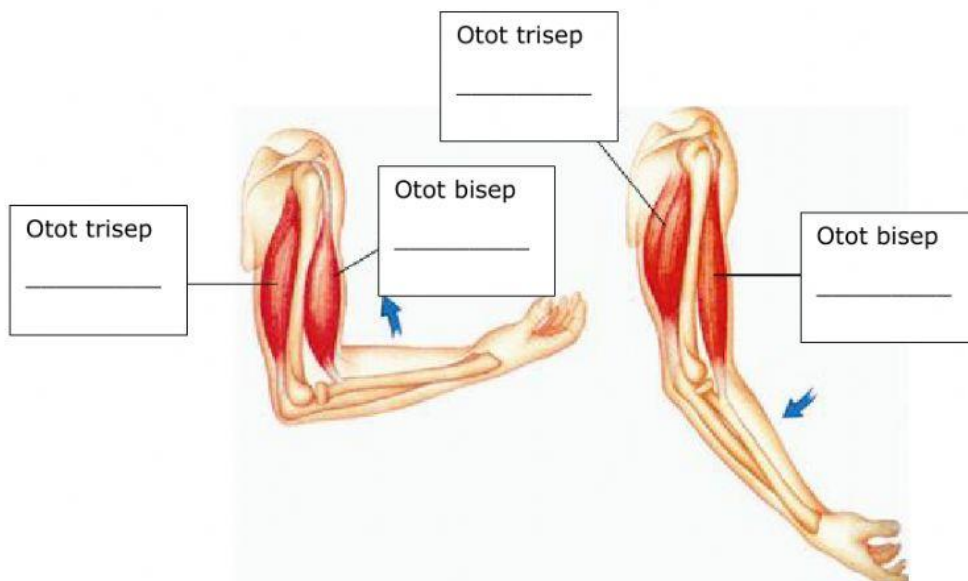
1. Perhatikan video berikut ini!



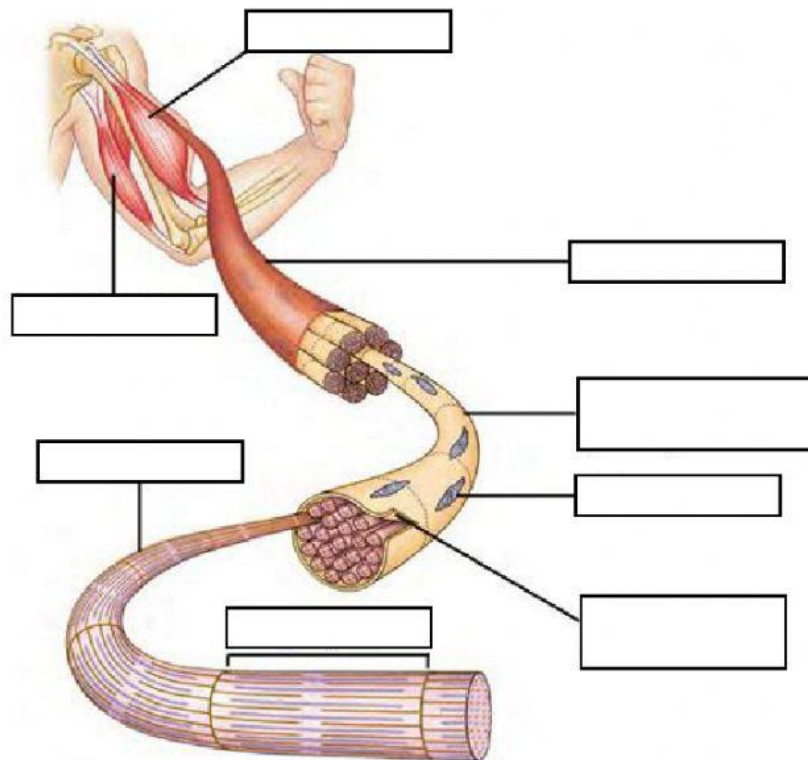
2. Gambar gerakan otot manusia



3. Kontraksi otot



#### 4. Gambar otot manusia



Sarkolema	Nukleus	Otot trisep	Miofibril
Otot bisep	Serabut otot	Sarkomer	Sel otot

#### 5. Jenis-jenis otot



Otot polos



Otot lurik



Otot jantung

6. Jaringan yang membentuk bagian luar telinga (daun telinga) adalah:

- A. Epitel
- B. Ikat
- C. Otot
- D. Saraf
- E. Lemak

7. Apabila kita makan paha ayam pada ujung tulang sering kita temukan bagian yang berwarna putih dan terasa agak keras ketika dimakan. Bagian tersebut merupakan jaringan:

- A. Otot lurik
- B. Ikat
- C. Tulang keras yang masih muda
- D. Tulang rawan
- E. Otot polos