Практичне заняття 16

Дата_____

Тема: Анатомія органів сечової системи.
Мета:
Знати :

- топографію, зовнішню та внутрішню будову правої та лівої нирок; структурні елементи фіксуючого апарату нирки; будову нефрону — структурно-функціональної одиниці нирки; особливості кровоносної системи нирки;
- топографію, частини, будову стінки, звуження та функцію сечоводів;
- топографію, частини, зовнішню та внутрішню будову, функції сечового міхура;
- топографію, будову та відділи сечівника, особливості будови чоловічого та жіночого сечівника.
- **Вміти** :
- демонструвати будову органів сечової системи на таблицях, муляжах, вологих препаратах: нирок, сечоводів, сечового міхура, сечівника;
- демонструвати будову відділів нефрона;
- визначати проекцію нирок на задню стінку черевної порожнини;
- визначати відмінності будови чоловічого та жіночого сечівників;
- демонструвати сфінктери сечовивідних шляхів, пояснювати їх значення;
- застосовувати анатомічну термінологію.

Хід заняття :

І. Теоретична конкретизація знань.

ІІ. Практична робота:

Завдання №1: Позначте основні анатомічні утворення.

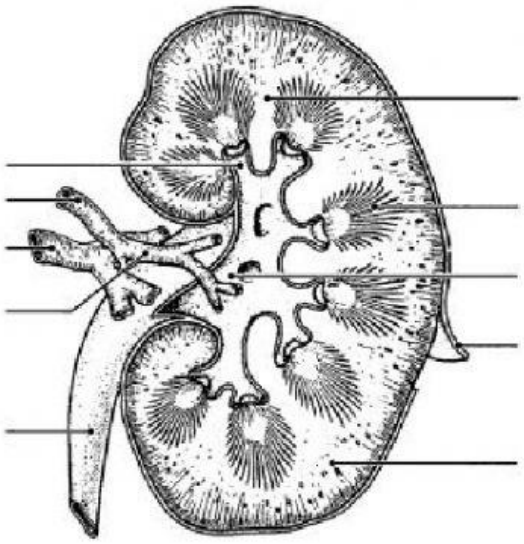

LIVEWORKSHEETS

Завдання №2: Дайте назву малюнку, позначте анатомічні утворення

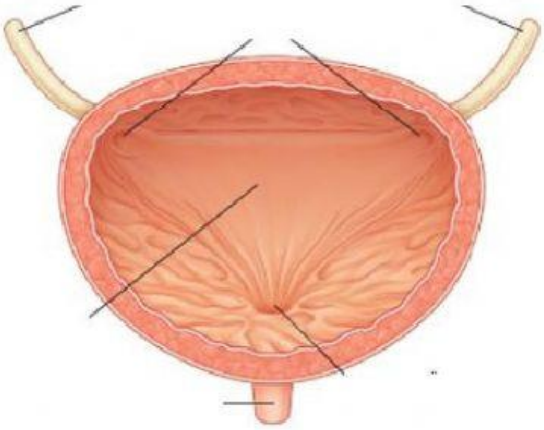

Завдання №3: Проаналізуйте зображення. Спираючись на теоретичні знання заповніть порівняльну таблицю «Чоловічий та жіночий сечівники».

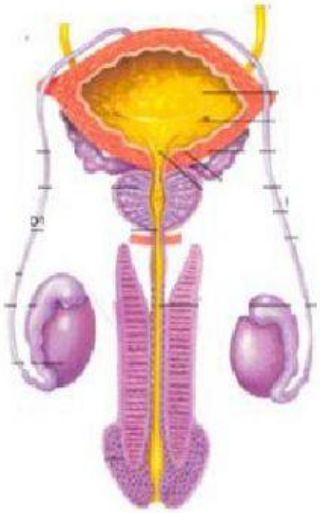

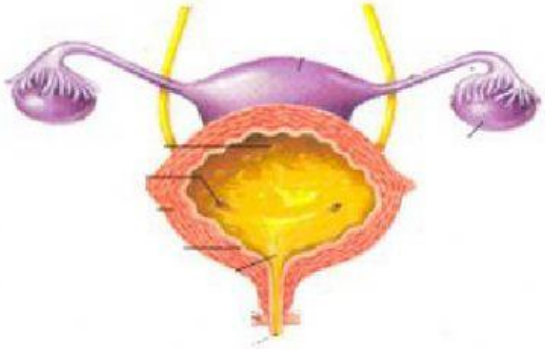

Характеристика	Чоловічий сечівник	Жіночий сечівник
Довжина		
Частини		
Звуження		
Розширення		
Вигини		
Оболонки		

LIVEWORKSHEETS

Сфінктери		

Завдання №4: Розв'яжіть ситуаційні завдання. Відповіді запишіть, надаючи анатомічне обґрунтування.

№1

Пацієнту встановлено діагноз – сечокам'яна хвороба. Конкременти містяться у великій чашечці лівої нирки. Лікар прийняв рішення видалити камінь спеціальною петлею через сечовивідні шляхи. Через які органи сечової системи лікарю необхідно провести інструмент?

№2

Пацієнту Б. після обстеження встановлено діагноз сечокам'яна хвороба. Вкажіть у яких ділянках можливе «застрягання» каменя у процесі його просування сечоводом?

№3

При обстеження пацієнта за допомогою цистоскопу у полі зору лікар побачив гладеньку поверхню слизової оболонки без складок. Яке анатомічне утворення побачив лікар? Орієнтиром чого воно може слугувати?

Висновок:

LIVEWORKSHEETS