Практичне заняття №6

Дата_____

Тема: Анатомія м'язів верхньої та нижньої кінцівок

Оснащення: скелет людини (на підставці), таблиці "М'язова система", анатомічний атлас, торс людини.

Мета:

Знати:М'язи верхньої кінцівки: класифікація. М'язи пояса верхньої кінцівки, їхня характеристика. М'язи плеча: класифікація, їхня характеристика. М'язи передпліччя: класифікація, їхня характеристика. М'язи кисті: класифікація, їхня характеристика.
М'язи нижньої кінцівки: класифікація. М'язи пояса нижньої кінцівки: класифікація, їхня характеристика. М'язи стегна: класифікація, їхня характеристика. М'язи гомілки: класифікація, їх характеристика. М'язи стопи: класифікація, їхня характеристика.
Латинські терміни.

Вміти:

1. Демонструвати на манекенах, таблицях, планшетах та в атласах м'язи верхніх та нижніх кінцівок;
2. Пальпувати поверхневі м'язи;
3. Визначати топографію ліктьової, пахвової, підколінної ямок;
4. Застосовувати анатомічну термінологію.

Хід заняття

I. Теоретична конкретизація знань:

- фронтальне опитування
- тестовий контроль

II. Практична робота

Завдання №1: Визначте та підпишіть м'язи позначені на малюнку

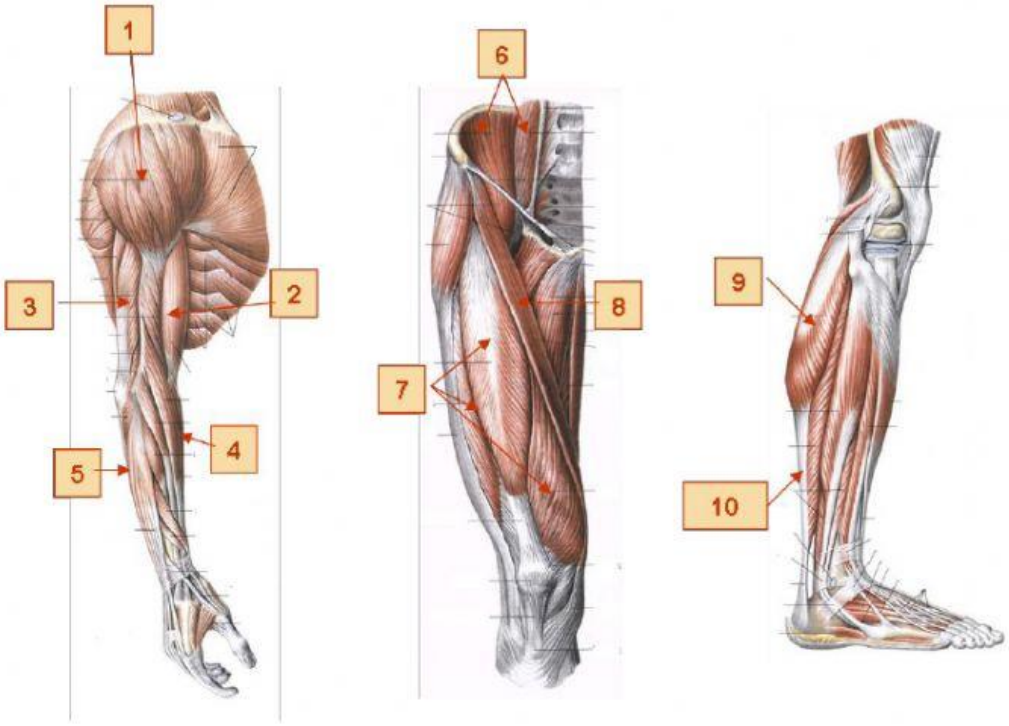

LIVEWORKSHEETS

1 –
2 –
3 –
4 –
5 –
6 –
7 –
8 –
9 –
10 –

Завдання №2: Розв'яжіть ситуаційні задачі

Чоловік 26 р., у виробничих умовах отримав травму верхньої третини плеча. При обстеженні на травмпункті пошкоджень кісток не виявлено. Відмічається відсутність активного розгинання передпліччя. Який м'яз імовірніше всього пошкоджено?

Після глибокого опіку верхньої частини ділянки плеча у пацієнта з'явились скарги на неможливість відведення плеча .Про пошкодження якого м'язу слід думати у даному випадку?

При падінні з висоти постраждалий вдарився передньою поверхнею плеча об виступаючий твердий предмет. При огляді хірургом констатований розрив двоголового м'яза плеча. Які функції верхньої кінцівки будуть порушені при вказаній травмі двоголового м'яза?

В травмпункт звернувся чоловік 45 р. після побутової травми плеча. При обстеженні встановлено, що відсутні функції розгинання, приведення та пронації плеча. Пошкодження якого м'яза викликало такий стан?

Висновок:

LIVEWORKSHEETS

LIVEWORKSHEETS