I.E.P. "AUGUSTO SALAZAR BONDY"
LURÍN - LIMA

1. ¿Qué tipo de tejido adiposo encontramos en un bebé?
a) Adiposo
b) Energético
c) Multilocular
d) Unilocular
e) Elástico

2. La grasa parda también se denomina _____.
a) hialina
b) multilocular
c) uniocular
d) reticular
e) colágeno

3. La célula del tejido adiposo se denomina _____.
a) condroplasto
b) condrocito
c) condroblasto
d) adipocito
e) hialino

4. A la grasa amarilla también se le llama_____.
a) condrocito
b) fibrosa
c) unilocular
d) multilocular
e) epidérmica

5. Célula del tejido cartilaginoso_____.
a) Condrocito
b) Protector
c) Mecánico
d) Condroblasto
e) Crasa

6. Tipo de tejido cartilaginoso que encontramos:
a) Fibroso
b) Hialino
c) Elástico
d) Todas las anteriores

8. Es un tipo de tejido cartilaginoso:
a) Adipocito
b) Grasa
c) Fibroso
d) Condrocito
e) Energía

9. Señala la característica del tejido cartilaginoso.
a) Avascular
b) Conductor
c) Obesidad
d) Vascular
e) Aceite

10. Célula joven del cartílago:
a) Condroblasto
b) Protector
c) Adipocito
d) Grasa
e) Pericondrio

DISTINTAS CLASES DE TEJIDO CARTILAGINOSO

HIALINO (superficies articulares)

ELÁSTICO (orejas)

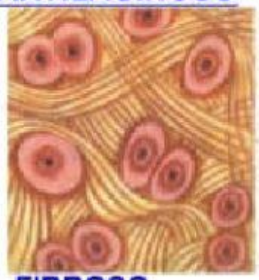

FIBROSO (discos intervertebrados)

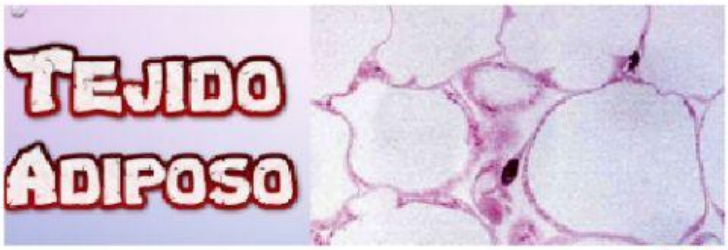

LIVEWORKSHEETS