BÀI 16
TIÊU HÓA Ở ĐỘNG VẬT- TIẾP

I. CẤU TẠO

Điền từ còn thiếu:

Thú ăn thịt

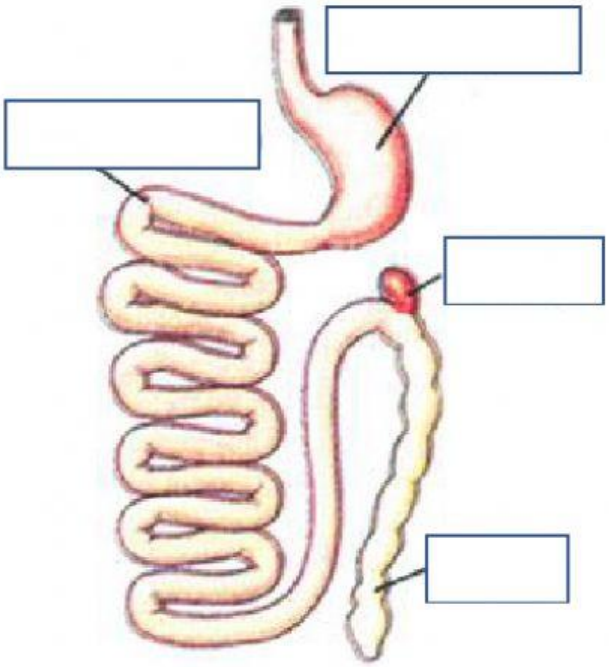

Dạ dày và ruột chó

Thú ăn thực vật

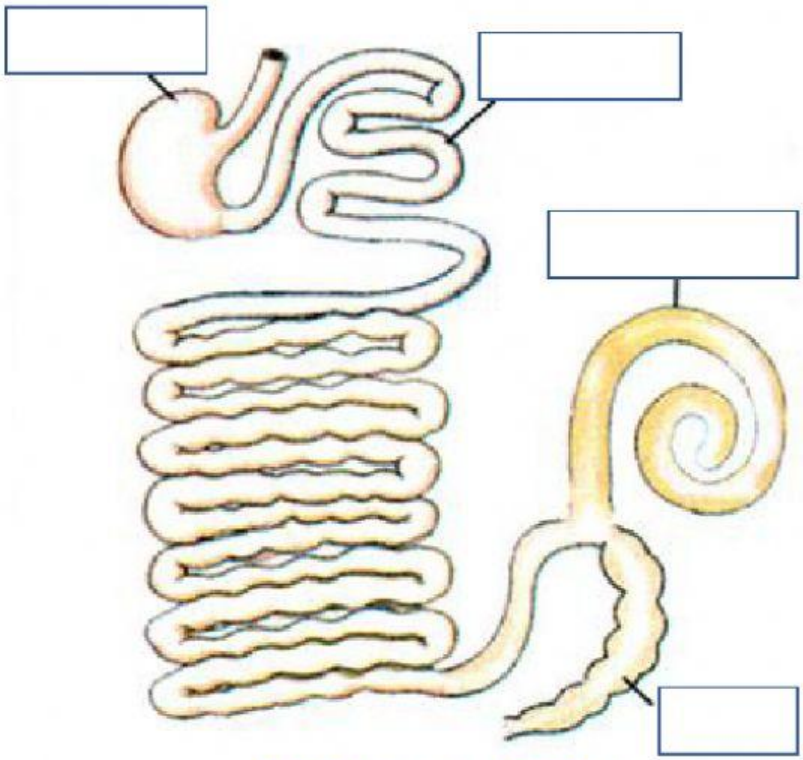

Dạ dày và ruột thỏ

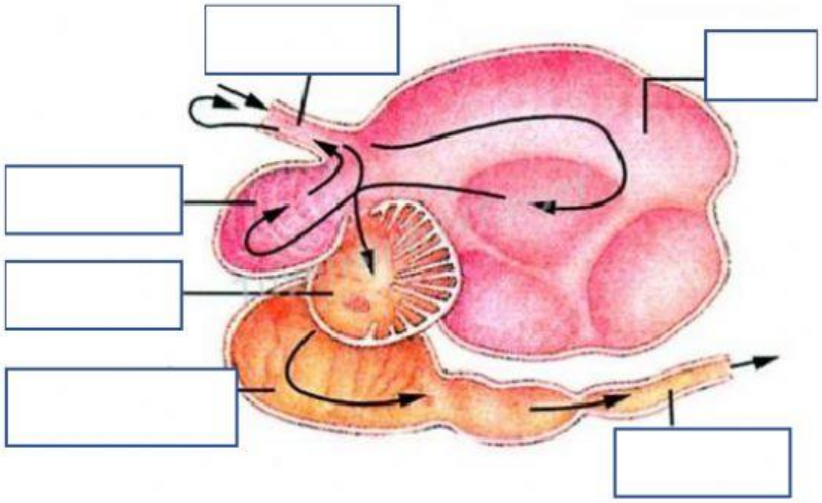

Dạ dày 4 ngăn ở trâu, bò

LIVEWORKSHEETS

	Thú ăn thịt	Thú ăn thực vật
GIỐNG NHAU		
KHÁC NHAU		

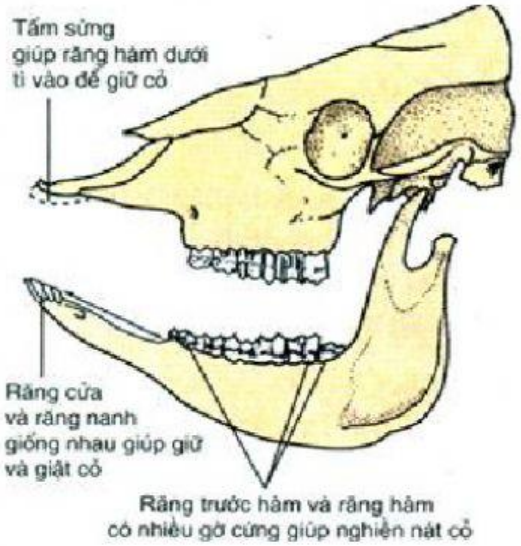

Răng và xương sọ trâu

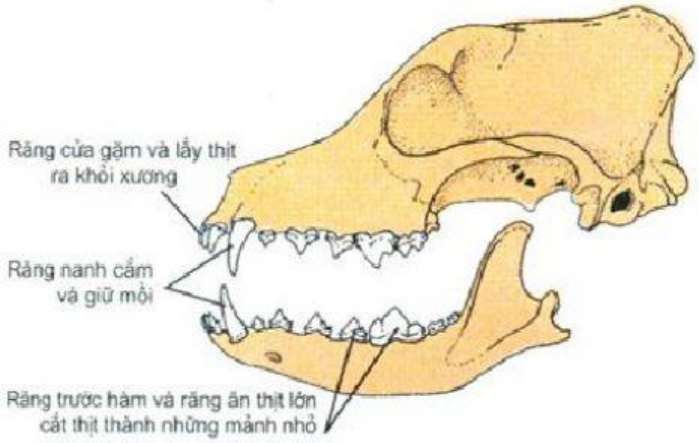

Răng và xương sọ chó

	Thú ăn thịt	Thú ăn thực vật
GIỐNG NHAU		
KHÁC NHAU		

LIVEWORKSHEETS

II. CẤU TẠO PHÙ HỢP VỚI CHỨC NĂNG

Đặc điểm thức ăn

	Thịt	Thực vật
KHÁC NHAU		

	Thú ăn thịt	Thú ăn thực vật
Răng		
Dạ dày		
Ruột non		
Manh tràng		

LIVEWORKSHEETS

- Dạ dày là một cái túi lớn nên gọi là dạ dày đơn.
- Thịt được tiêu hóa cơ học và tiêu hóa hóa học (dạ dày co bóp làm nhuyễn thức ăn và trộn đều với dịch vị. Enzim pepsin thủy phân prôtêin thành các peptit).

- Răng cửa sắc nhọn → lấy thịt ra khỏi xương.
- Răng nanh nhọn và dài → cắm và giữ mồi.
- Răng trước hàm và răng ăn thịt lớn, cắn thịt thành các mảnh nhỏ.
- Răng hàm có kích thước nhỏ, ít sử dụng.

- Răng nanh giống răng cửa. Khi ăn, các răng này tì lên tấm sừng ở hàm trên để giữ chặt cỏ (trâu).
- Răng trước hàm và răng hàm phát triển có nhiều gờ → nghiền nát cỏ khi nhai.

Manh tràng rất phát triển và có nhiều vi sinh vật cộng sinh tiêu hóa xenlolozo và các chất dinh dưỡng có trong thực vật.
Các chất dinh dưỡng đơn giản được hấp thụ qua thành manh tràng.

- Dạ dày thỏ, ngựa là dạ dày đơn, lớn (1 túi).
- Dạ dày trâu, bò có 4 túi là dạ cỏ, dạ tổ ong, dạ lá sách, dạ múi khế.

Dạ cỏ - dự trữ, làm mềm thức ăn và lên men. Trong dạ cỏ có rất nhiều vi sinh vật tiêu hóa xenlulozo và các chất dinh dưỡng khác.
Dạ tổ ong - góp phần đưa thức ăn lên miệng để nhai lại.
Dạ lá sách - hấp thụ lại nước.
Dạ múi khế - tiết ra pepsin và HCl tiêu hóa prôtêin có trong cỏ và vi sinh vật từ dạ cỏ xuống.

- Ruột non dài hơn rất nhiều so với ruột non của thú ăn thịt.
- Các chất dinh dưỡng được tiêu hóa hóa học và hấp thụ trong ruột non.

Ruột tịt không phát triển và không có chức năng tiêu hóa thức ăn.

- Ruột non ngắn hơn nhiều so với ruột non của thú ăn thực vật.
- Các chất dinh dưỡng được tiêu hóa hóa học và hấp thụ trong ruột non.

LIVEWORKSHEETS