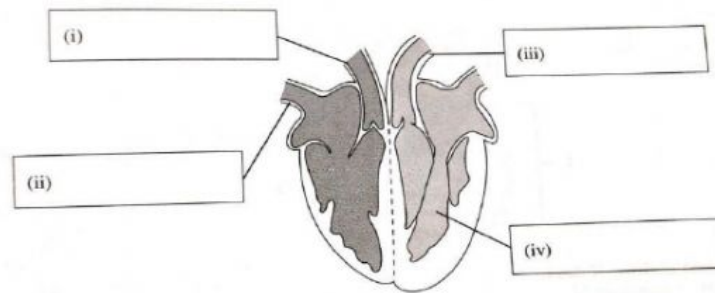


## Modul 5

### Latihan 3 ( rujuk buku teks m/s 86-87)

1. Rajah di bawah menunjukkan struktur jantung manusia.



- (a) Labelkan rajah di atas dengan menggunakan perkataan-perkataan yang diberi.

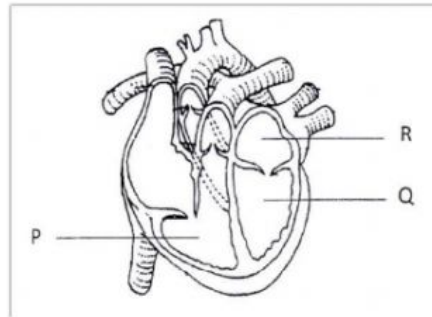
Arteri pulmonari	Aorta	Ventrikel kiri	Vena kava
------------------	-------	----------------	-----------

- (b) Tandakan (✓) pada pernyataan yang betul.

(i) Vena kava membawa darah tidak beroksigen masuk ke dalam jantung.	
(ii) Vena pulmonari membawa darah tidak beroksigen masuk ke dalam jantung semula.	
(iii) Dinding ventrikel kiri lebih nipis daripada dinding ventrikel kanan.	
(iv) Aorta membawa darah beroksigen keluar dari jantung menuju ke sel-sel badan.	

(2 markah)

2. Rajah berikut menunjukkan keratan memanjang jantung manusia.



(a) Namakan bahagian jantung yang berlabel P dan R.

P : ..... R : .....

(2 markah)

(b) Apakah perbezaan antara dinding P dan Q bagi jantung. Jelaskan jawapan anda.

.....  
.....

(2 markah)

(c) Terangkan mengapa darah dari P dan Q tidak mengalir balik ke atrium.

.....  
.....

(2 markah)