

# ESQUELET

FRONTAL

MAXIL·LAR

CLAVÍCULA

COSTELLA

ESTERN

VÈRTEBRA

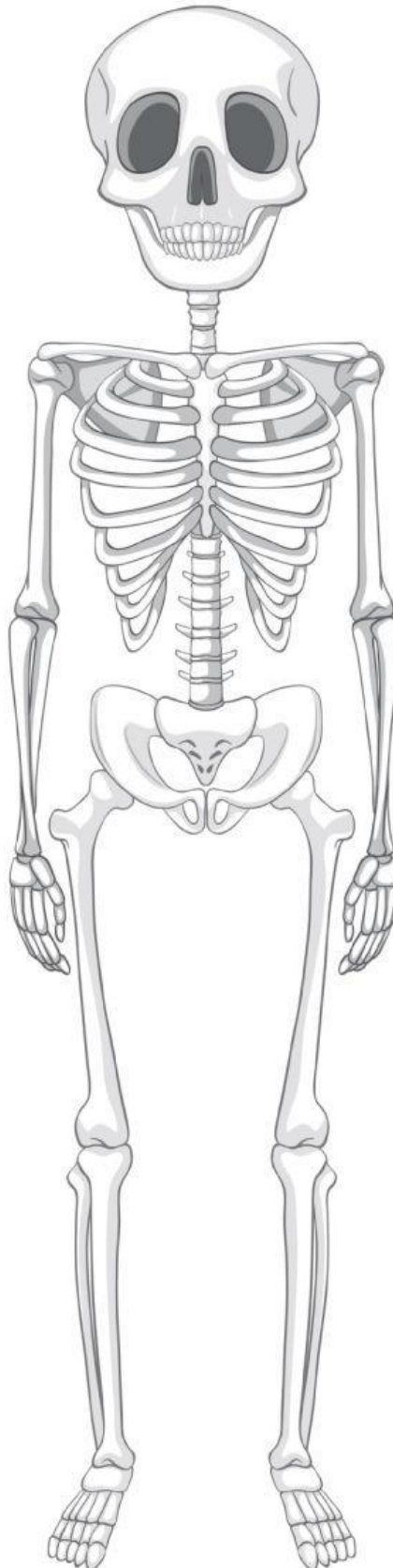
PELVIS

FÈMUR

RÒTULA

TÍBIA

PERONÉ



PARIETAL

TEMPORAL

OMÒPLAT

HÚMER

CÚBIT

RADI

CARP

METACARP

FALANGES

TARS

METATARS

FALANGES