1.

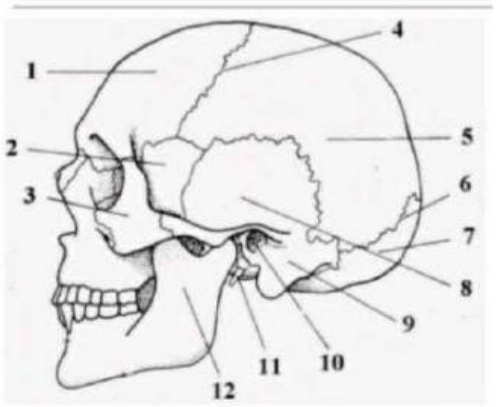

2.

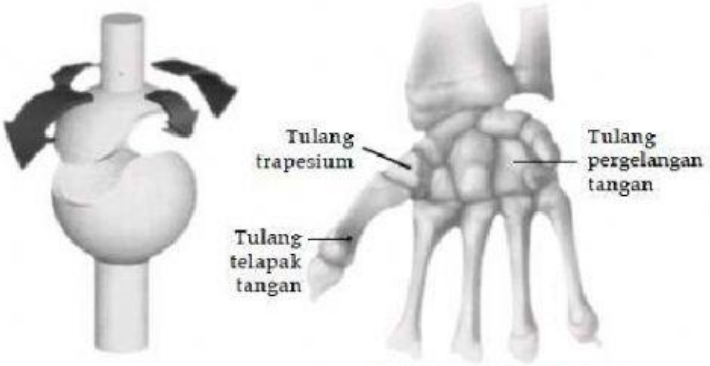

Sumber: Kamus Visual, 2004

Amatilah gambar diatas! Sendi yang terdapat pada gambar merupakan sendi

Sendi pelana sendi kondoloid sendi putar

3. Hubungan antara tulang yang tidak memungkinkan terjadinya gerak seperti tulang-tulang penyusun tengkorak disebut..

4. Lengkapilah struktur jaringan kartilago pada gambar berikut!

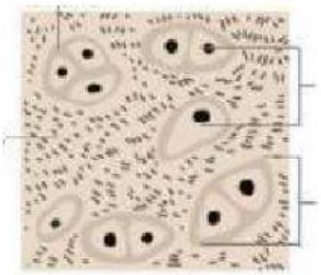

LIVEWORKSHEETS

5. Tulang pipih memiliki dua lapisan tulang kompakta yang disebut dan yang dipisahkan oleh satu lapisan tulang spongiosa yang disebut

6. Lengkapi jenis gerak antagonis otot pada gambar di bawah ini!

7. Zat pada sel otot yang peka terhadap rangsangan adalah

   myofibril asitel aktin

8. Saat otot berkontraksi diperlukan energi yaitu dalam bentuk ATP. Energi ATP diperoleh dengan respirasi dan . Penimbunan asam laktat dalam otot terjadi sebagai akibat dari usaha otot dalam pemenuhan energi kontraksi otot melalui proses .

9. Perhatikan pernyataan dibawah ini!

   a. Sel berbentuk silindris dan bercabang yang disebut sinsitium
   b. Memiliki banyak inti sel yang terdapat di tengah-tengah serabut otot
   c. Bekerja secara tidak sadar tetapi dipengaruhi oleh saraf otonom (simpatik dan parasimpatik)
   d. Reaksi kerjanya lambat dan teratur

   Berdasarkan ciri-ciri diatas manakah yang sesuai dengan pernyataan tersebut..

   otot lurik otot jantung

10. Kontraktibilitas, yaitu kemampuan otot dan Ekstensibilitas, yaitu kemampuan otot

11. Berdasarkan posisinya pada otot, tendon dibedakan:
    a. , merupakan tendon yang melekat pada tulang yang tidak dapat digerakkan
    b. Insersio, merupakan tendon yang melekat pada tulang yang digerakan

12. Serabut otot memiliki bagian yang gelap dan terang dengan memberikan kenampakan seperti lurik. Kenampakan lurik tersebut disebabkan oleh protein otot yang terdiri atas 2 jenis, yaitu dan

LIVEWORKSHEETS

13. Gangguan pertumbuhan tulang tengkorak sehingga kepala berukuran kecil disebabkan karena pada masa bayi kekurangan kalsium disebut dengan ….

14. Lengkapi gambar dibawah ini!

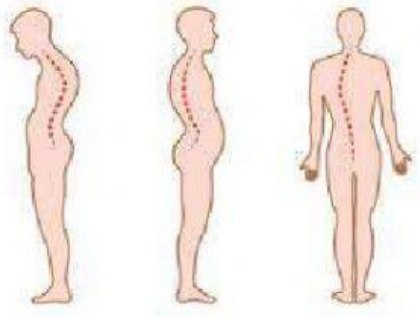

15. , merupakan penipisan tulang rawan yang menghubungkan persendian

16. Apabila tulang yang retak tidak sampai menyebabkan organ lain terluka atau dapat pula menyebabkan otot dan kulit terbuka

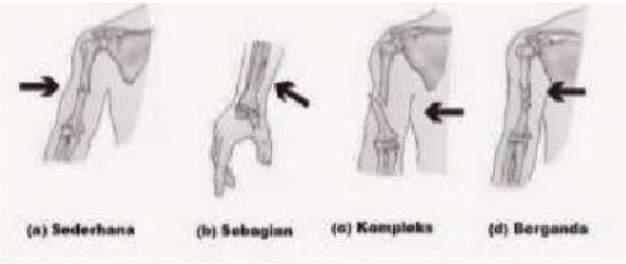

Berdasarkan pernyataan serta gambar diatas, peristiwa apakah yang sesuai..

rematoid rakitis osteoporosis faktura

17. a) arthtritis eskudatif
b) osteoarthritis
c) goutartritis

ketiga macam tersebut merupakan beberapa contoh dari gangguan pada..

LIVEWORKSHEETS

18.

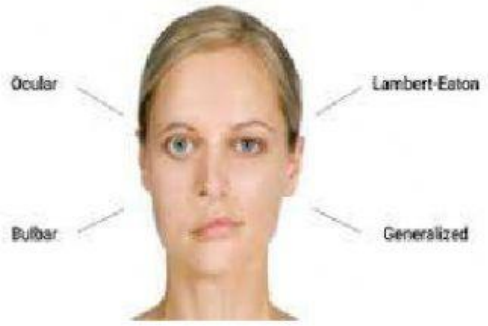

melemahnya otot secara berangsur-angsur sehingga menyebabkan kelumpuhan pada bagian organ tubuh bahkan kematian hal ini merupakan gangguan pada otot yang disebut

dislokasi osteomalasia miastenia gravis

19. Teknologi penyembuhan patah tulang dengan menggunakan bahan kapur yang diletakkan disekitar tulang yang patah merupakan teknologi

20. Osteomalasia, yaitu terjadinya kelambatan proses osifikas pada saat bayi. Jika telah dewasa biasanya akan menimbulkan pembentukan kaki yang bertipe atau

21. Lengkapi struktur tulang anggota gerak bawah!

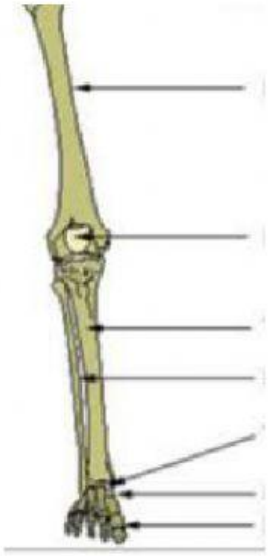

22. Pada anak-anak, sumsum merah terdapat pada tulang . Pada orang dewasa, sumsum merah terdapat antara lain pada tulang , dan tulang

23. Sumsum tulang mengisi rongga bagian dalam tulang. Ada dua macam sumsum tulang yaitu: - *medulla ossia rubra* =

LIVEWORKSHEETS

- Sumsum tulang kuning = medulla ossia

24. Sendi dengan gerakan terbatas/amfiartrosis dibedakan atas sindesmosis dan Sedangkan sendi yang tidak dapat bergerak/sinartrosis dibedakan atas dan sinkondrosis

25. Otot merupakan sebuah jaringan di dalam tubuh yang memiliki 3 karakteristik, yaitu:
    a. Kemampuan untuk memendek=
    b. Kemampuan untuk kembali ke ukuran semula=
    c. Kemampuan untuk memanjang=

LIVEWORKSHEETS