Лабораторне дослідження

Мікроскопічна будова хрящової та кісткової тканин

Мета: розвивати вміння спостерігати, порівнювати, виділяти основні ознаки, описувати будову у зв'язку з властивостями, виконувати малюнки.

Обладнання: мікропрепарати, ілюстрації.

Хід роботи

1.Розглянути мікропрепарат гіалінового хряща. Порівняти із зображення у підручнику і з графічним зображенням. Розшифруйте будову.

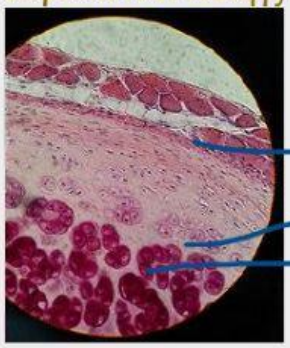

Ілюстрація

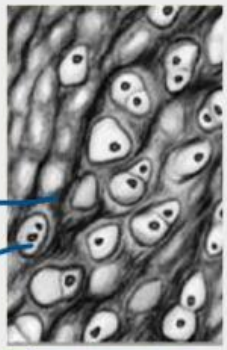

Графічний малюнок

1. Хондроцити
2. Міжклітинна речовина
3. Охрястя з кровоносними судинами

2. Розгляньте мікропрепарат, ілюстрацію і графічний малюнок компактної кісткової тканиною Розшифруйте будову.

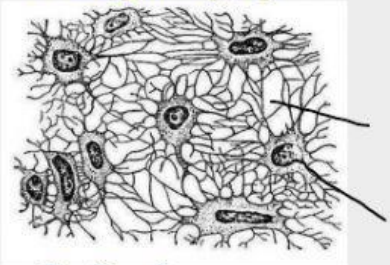

Графічний малюнок

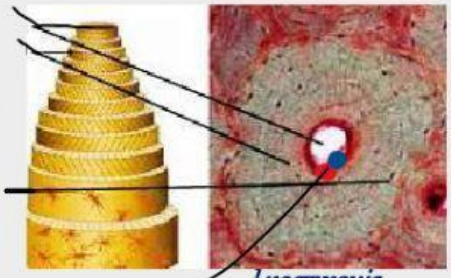

Ілюстрація

1. Центральний канал
2. Пластинки
3. Остеоцити
4. Міжклітинна речовина
5. Кровоносні судини

3. Замалюйте мікробудову у робочому зошиті

4. Порівняльна характеристика хрящової і кісткової тканини.

Ознаки	Хрящова	Кісткова
Особливості клітин		
Особливості міжклітинної речовини		
Основні властивості		
Види		
Функції		

LIVEWORKSHEETS