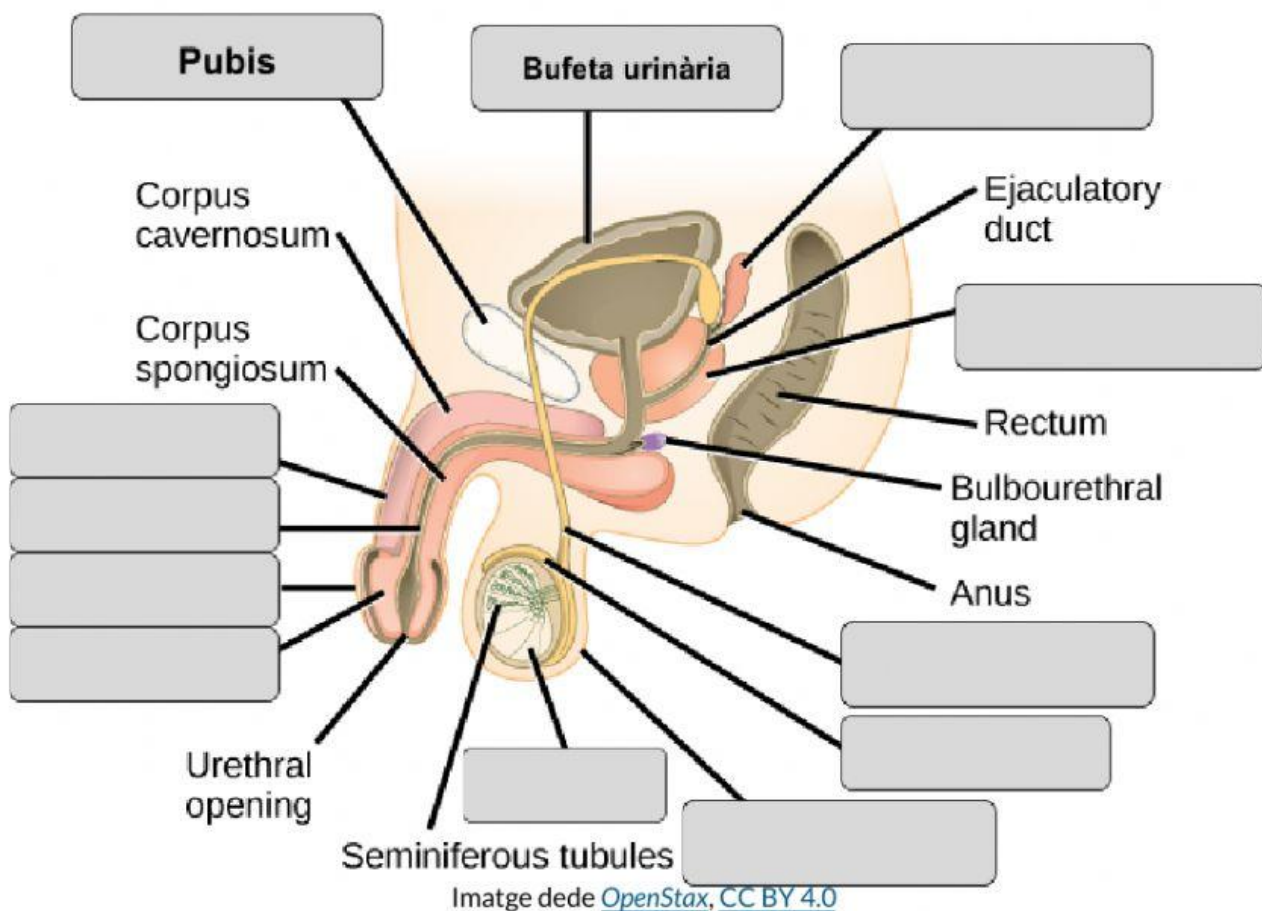


APARELL REPRODUCTOR MASCULÍ

1) Identifica a la imatge les següents estructures de l'aparell reproductor masculí:

conducte deferent - epidídim - escrot - gland - penis - prepuci - pròstata - testicle - uretra - vesícula seminal



2) Completa el text fent servir les següents paraules:

conductes deferents - epidídim - espermatozoides - penis - pròstata - semen - testicles - uretra - vesícules seminals

Les cèl·lules sexuals masculines s'anomenen _____ i són produïts als _____

_____. Durant l'ejaculació els espermatozoides surten de l' _____

a través dels _____. Juntament amb les secrecions produïdes per la _____ i _____

les _____ constitueixen el _____, que surt pel _____ fins a _____

l'exterior a través de la _____.

3) Indica si les següents frases sobre la pubertat són certes o falses:

La pubertat en els nois es dona entre els 12 i 13 anys, abans que en les noies.

L'hormona responsable dels caràcters sexuals secundaris és la progesterona.

Durant la pubertat tenen lloc les primeres ejaculacions.

A la pubertat el creixement s'atura.

En els nois es produeix un canvi en la veu perquè canvia l'estructura de la laringe.

Es produeix un augment de mida del penis i dels testicles.

Apareix bigoti, barba i pèl a les aixelles, el pubis i altres parts del cos.

4) Sobre els hàbits d'higiene de l'aparell reproductor masculí...

Quan l'obertura del prepuci no deixa sortir el gland parlem de fimosi.

La fimosi es resol amb una operació quirúrgica anomenada vasectomia.

El voltant del gland pot ser un focus d'infecció per falta d'higiene.

A la dutxa cal baixar el prepuci per tal de netejar-nos i prevenir infeccions.